

# Libyan International Medical University Comprehensive treatment presentation



*Summarized and  
Presented by:*

*Elham Altira  
791*

# INTRODUCTION

- ▶ **Comprehensive treatment** is including diagnosis, treatment, rehabilitation and follow up.
- ▶ **This work was achieved by the student:** Elham Ahmed Altira ; under the supervision of dental teaching staff at Libyan International Medical University.

# Personal Data

- ▶ **Name : A.M.M**
- ▶ **Age : 30 years (22/03/1987)**
- ▶ **Gender: male**
- ▶ **Nationally : Libyan**
- ▶ **Occupation : Accountant**
- ▶ **Material & Society : Single**

# Chief complaint & History of Chief complaint

- ▶ the patient came to the clinic with two chief complaints .
- ▶ **The 1st** : pt asking for the repair of broking his lower **R** posterior teeth since **5** years
- ▶ **H.C :**
- ▶ The problem with his broking teeth in the lower R posterior teeth started 5 years ago due to dental caries which progressed with time, no symptom As (**pain, swelling**) .
- ▶ **The 2st**
- ▶ replace missing teeth of lower **L** posterior teeth **7** years ago.
- ▶ **H.C :** - The problem with his missing teeth is **due to** dental caries Which has led to extraction 7 years ago without complication.

- ▶ **Medical history** : N.A.D
- ▶ **Drug history** : N.A.D
- ▶ **Allergic history** : N.A.D
- ▶ **Family history** : mother diabetes
- ▶ **Social history** : single . smoker **(20 cigarette /day)for 10 years**  
; NO alcohol drinker or drug abuser.

# Dental history & Oral hygiene practice

- ▶ of last visit and treatment provided Since 7years ago (extraction without complication).
- ▶  Brushing : irregular
- ▶  Brushing method : horizontal
- ▶  Kind of Dentifrice used : //
- ▶  Any other or physiotherapeutic Aids : //

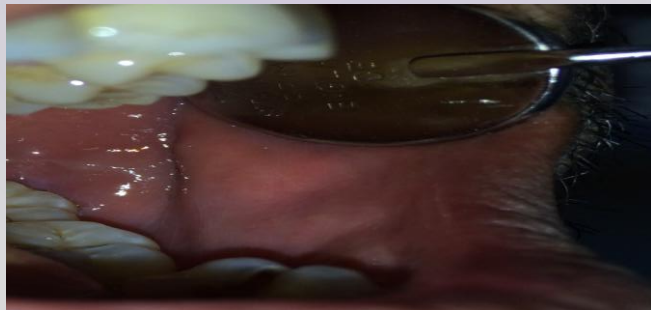
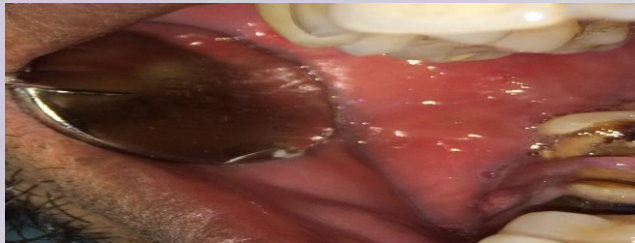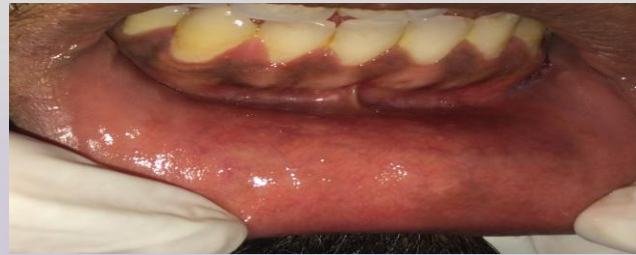
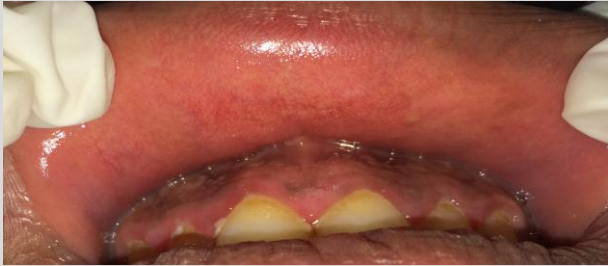# CLINICAL EXAMINATION

# Extra-oral examinations

- ▶ symmetry face ,ovoid form
- ▶ **Profile:-** convex
- ▶ **No swelling or sinus**
- ▶ **TMJ status :**
  - ▶ no clicking or deviation of mouth opening, with no masticatory muscles tenderness.
- ▶ **Lymph nodes :**
  - ▶ not palpable , neither tender
- ▶ **Skin:-**NAD
- ▶ **Nick Examination:-**NAD
- ▶ **Lips :-**competent
- ▶ **Pt.** is a fit & healthy

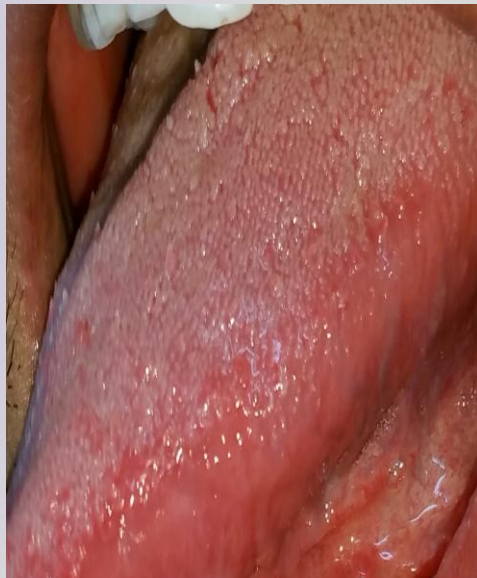
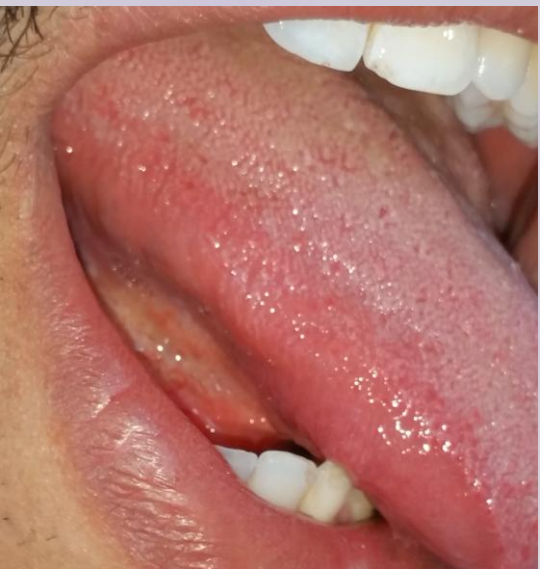
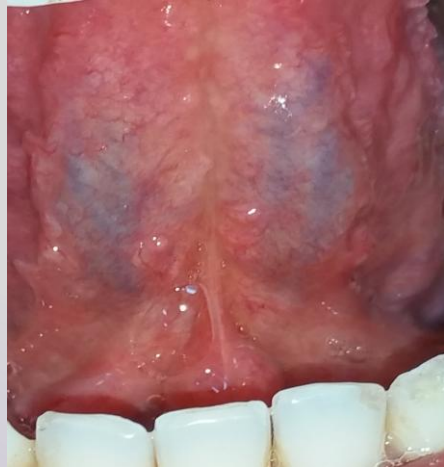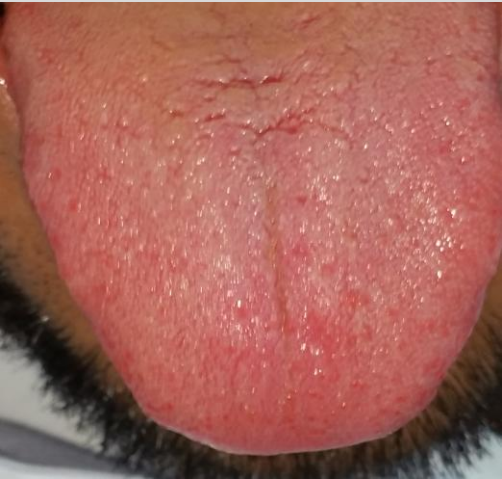# INTRAORAL EXAMINATION



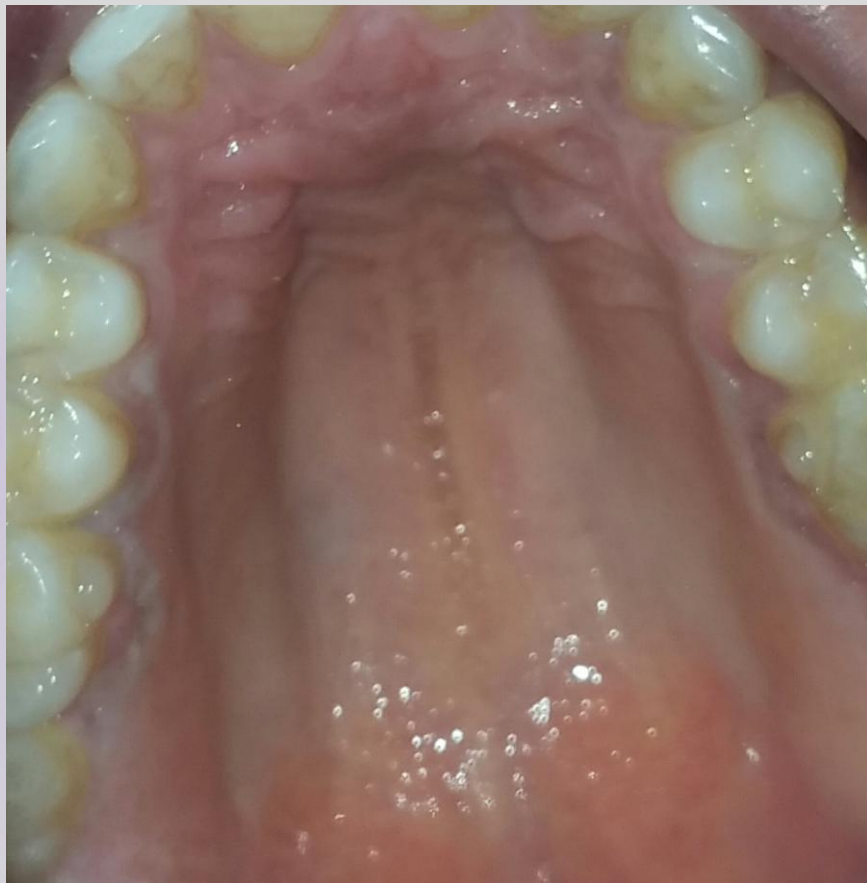- ▶ soft tissue examination
- ▶ Labial mucosa normal
- ▶ Buccal R & L mucosa is normal

# INTRAORAL EXAMINATION



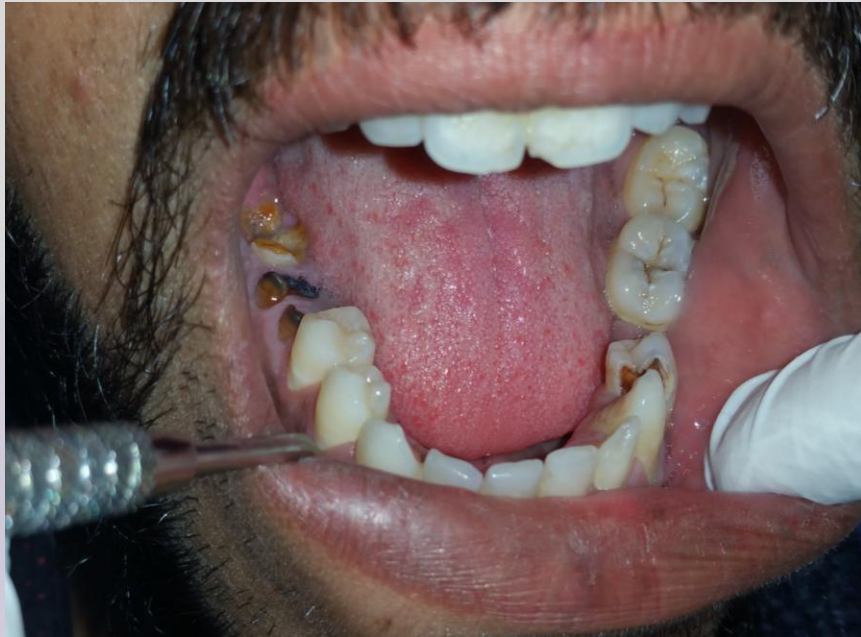- ▶ soft tissue examination
- ▶ Tongue dorsum,
- ▶ sub-lingual & lateral L & R side is **normal**

# INTRAORAL EXAMINATION



- ▶ soft tissue examination
- ▶ palate is normal

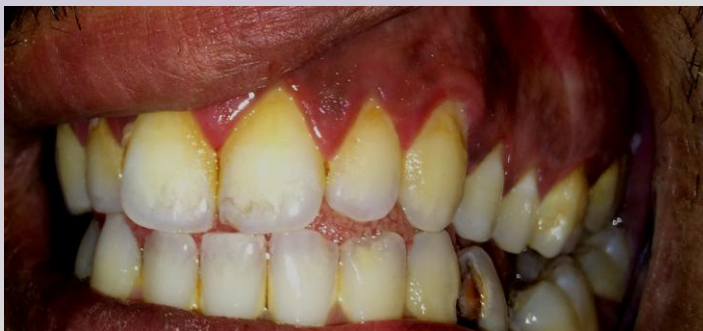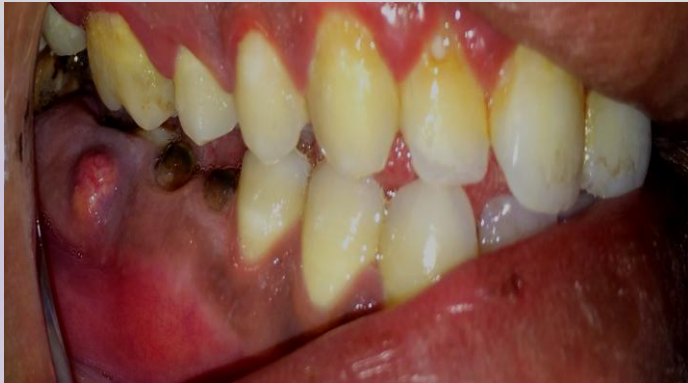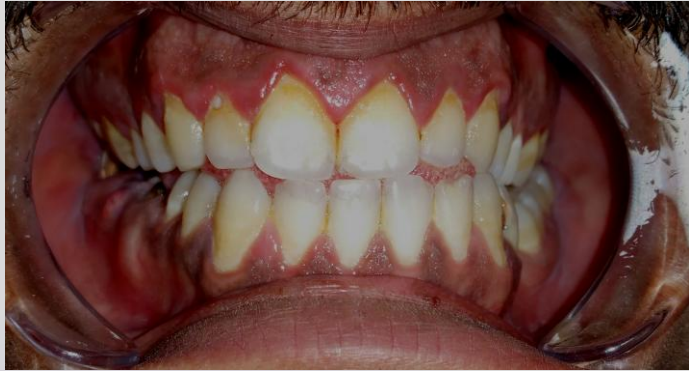# INTRAORAL EXAMINATION



Mouth upon normal 40-55mm



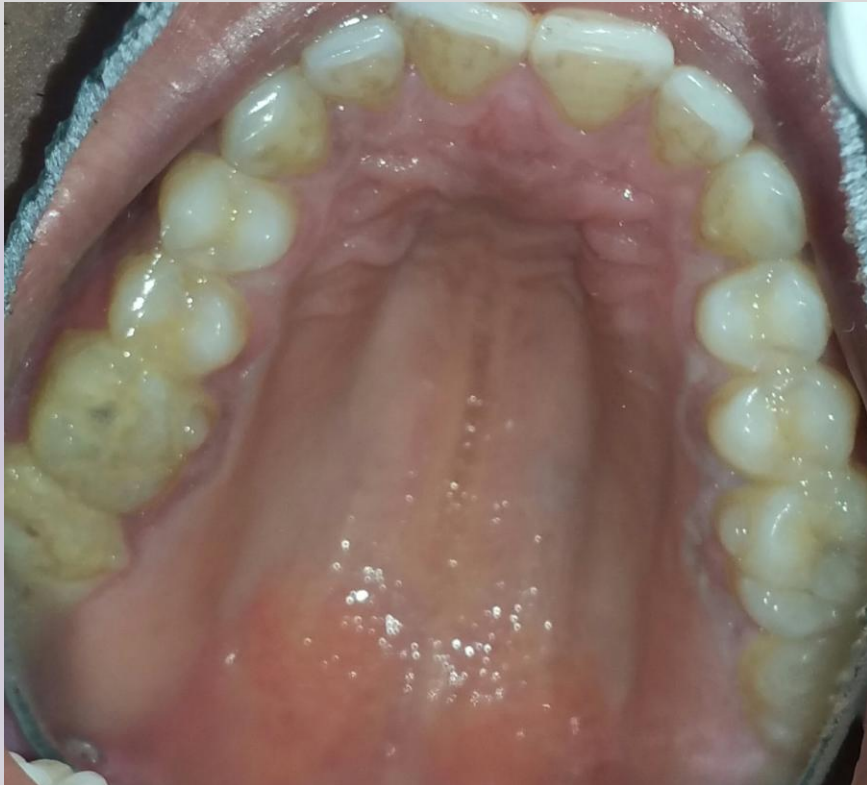# INTRAORAL EXAMINATION



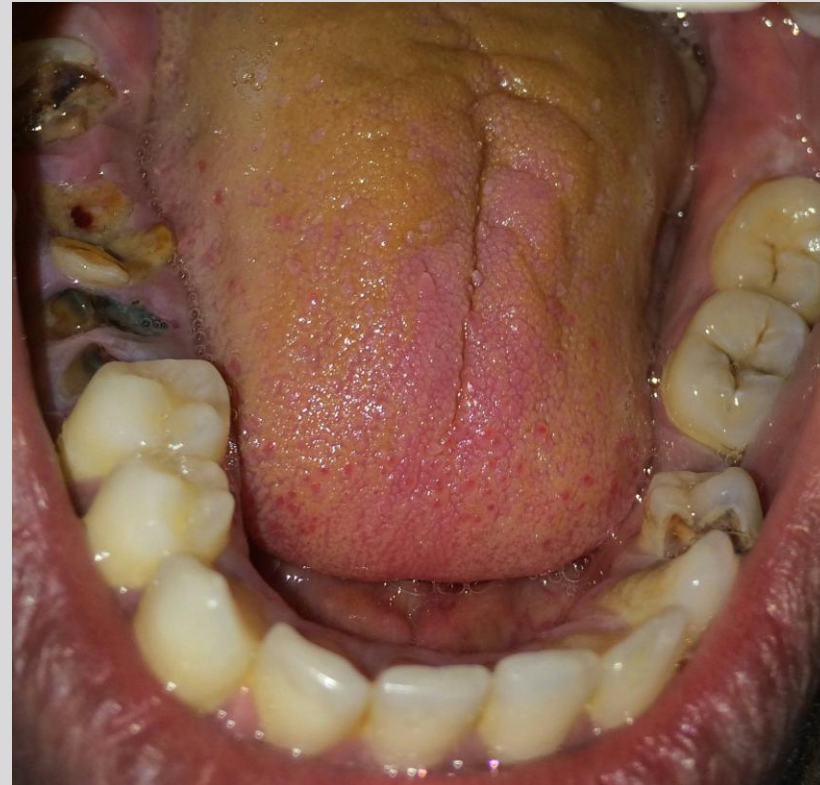▶ Hard tissue examination  
(Frontal & lateral R,L)

# INTRAORAL EXAMINATION

Upper arch



Lower arch



# Dental status

▶ UR 8 7 6 5 4 3 2 1 1 2 3 4 5 6 7 8UL

PE	D	D	D			D							D	D	D
D	RR	RR						#	#	D	D	M	M	D	D

**DMFT :-**

**D=14**

**M=2**

**F=0**

**DMFT:-14+2+0=16**

# Oral Hygiene Index Simplified

- ▶ Plaque index=1.9
- ▶ Calculus index=1.3
- ▶  $1.5+1.3=2.9$
- ▶ Fair



# Gingival status

	Max.Rt posteriors	Max. Anteriors	Max.Lt. posteriors
<b>Colour</b>	Reddish pink	Reddish pink	Reddish pink
<b>Contour</b>	Scalloped , rounded edge , blunt IDP	Scalloped , rounded edge , blunt IDP	Scalloped , rounded edge , blunt IDP
<b>size</b>	Minimal swelling	Minimal swelling	Minimal swelling
<b>consistency</b>	Firm to resilient	Firm to resilient	Firm to resilient
<b>stippling</b>	absent	absent	absent
<b>position</b>	Apical To The CEJ	At To The CEJ	At To The CEJ
<b>Bleeding on probing</b>	+	+	+
<b>Exudation</b>	-	-	-

# Gingival status

	Man.Rt posteriors	Man. Anteriors	Man.Lt. posteriors
<b>Colour</b>	Reddish pink	Reddish pink	Reddish pink
<b>Contour</b>	Scalloped , rounded edge , blunt IDP	Scalloped , rounded edge , blunt IDP	Scalloped , rounded edge , blunt IDP
<b>size</b>	Minimal swelling 	Minimal swelling	Minimal swelling
<b>consistency</b>	Firm to resilient	Firm to resilient	
<b>stippling</b>	absent	absent	absent
<b>position</b>	-----	At To The CEJ	At To The CEJ
<b>Bleeding on probing</b>	+	+	+
<b>Exudation</b>	-	-	-

# Gingival status

- ▶ Adequacy of attached gingiva:- **adequate**
- ▶ Fremitus test:- **no trauma from occlusion**
- ▶ Frenal attachment:- **normal**

# Periodontal status upper arch

## facial

CAL, BOP

PD, PI, Calc

*	*	*	2	3	3	2	2	2	1	2	1	1	1	1	2	3	2	1	2	1	1	2	1	1	2	1	3	2	3	3	4	3	1	1	2	1	1	1	2	1	1	1	1	1	*	*	*	
*	*	*	6	7	4	6	6	5	2	2	3	1	1	2	3	1	2	1	1	1	3	2	3	3	2	3	2	1	2	1	1	1	1	1	1	1	2	3	2	1	1	2	2	1	3	*	*	*

## Lingual

PD, PI, Calc

CAL, BOP

*	*	*	1	2	2	1	1	1	1	1	1	1	1	1	1	1	1	1	1	1	1	1	1	1	1	1	1	1	1	1	1	1	1	1	1	1	1	1	1	1	1	1	1	1	1	*	*	*
*	*	*	1	1	1	1	1	1	1	1	0	1	0	0	1	1	0	1	0	0	0	1	0	0	1	0	1	1	1	1	1	1	1	0	0	0	1	0	1	1	0	0	1	0	0	*	*	*

# Periodontal status lower arch

## Lingual

CAL, BOP

PD, PI, Calc

*	*	*	*	*	*	*	*	*	1	1	1	1	1	1	2	1	1	1	2	1	2	2	2	1	1	1	1	1	1	1	1	1	1	1	1	1	*	*	*	*	*	*	1	2	1	*	*	*		
*	*	*	*	*	*	*	*	*	1	2	1	2	2	1	2	2	1	1	1	1	1	1	1	1	1	1	1	1	1	1	1	1	1	1	1	1	1	1	*	*	*	*	*	*	1	1	1	*	*	*

## facial

PD, PI, Calc

CAL, BOP

*	*	*	*	*	*	*	*	*	2	3	1	1	2	2	2	1	2	3	2	1	1	1	1	1	1	1	1	1	1	1	1	1	1	1	1	1	*	*	*	*	*	*	3	2	3	*	*	*		
*	*	*	*	*	*	*	*	*	1	1	1	1	1	1	2	3	2	1	2	1	1	2	1	1	2	1	1	2	1	2	2	1	2	3	2	1	1	1	*	*	*	*	*	*	2	1	2	*	*	*

# Periodontal health

- ▶ Fair oral hygiene
- ▶ Bleeding in upper and lower arch upon probing
- ▶ Generalized probing depth (1-3) **normal**

except in 

76	

**6**=6-6-5  
**7**=6-7-4

No mobility in the teeth; Furcation and Exudation.

# Diet sheet

Patient Name: [REDACTED] Gender: M/F Date of Birth: 1987  
 Occupation: [REDACTED] Address: [REDACTED]

نوع الوجبة	المأكولات والمشروبات	الساعة	الأيام
فطور	قهوة حسان منسبه أبيض	8:00	الأحد
غداء	دخان دجاجه مصره + قانوره + دجاج	2:00	
عصيره	استكوره طه + بروتين + أبيض	4:00	
عشاء	تن مصفى مع الزيت أسلوفه شاورما + قانوره + دقان	6:00 11:00	
فطور	قهوه بدون سكر + دقان + صاير شكافيه + دقان + شكافه	8:00	الاثنين
غداء	رز مطبوخ فزما + دجاجه + صير + دقان	2:00	
عشاء	لوزين + بروتين + صاير رز + صير + صاير شاورما	8:30 6:00 10:30	
فطور	قهوه بدون سكر + دقان + صاير شكافيه + كلابه + دقان	8:00	
غداء	شربه دجاجه مصره + سلوفه + قانوره	2:00	الثلاثاء
عصيره	بروتين + صاير	4:00	
عشاء	دجاجه مصره + صير + دقان + شكافيه صاير	6:00 11:00	

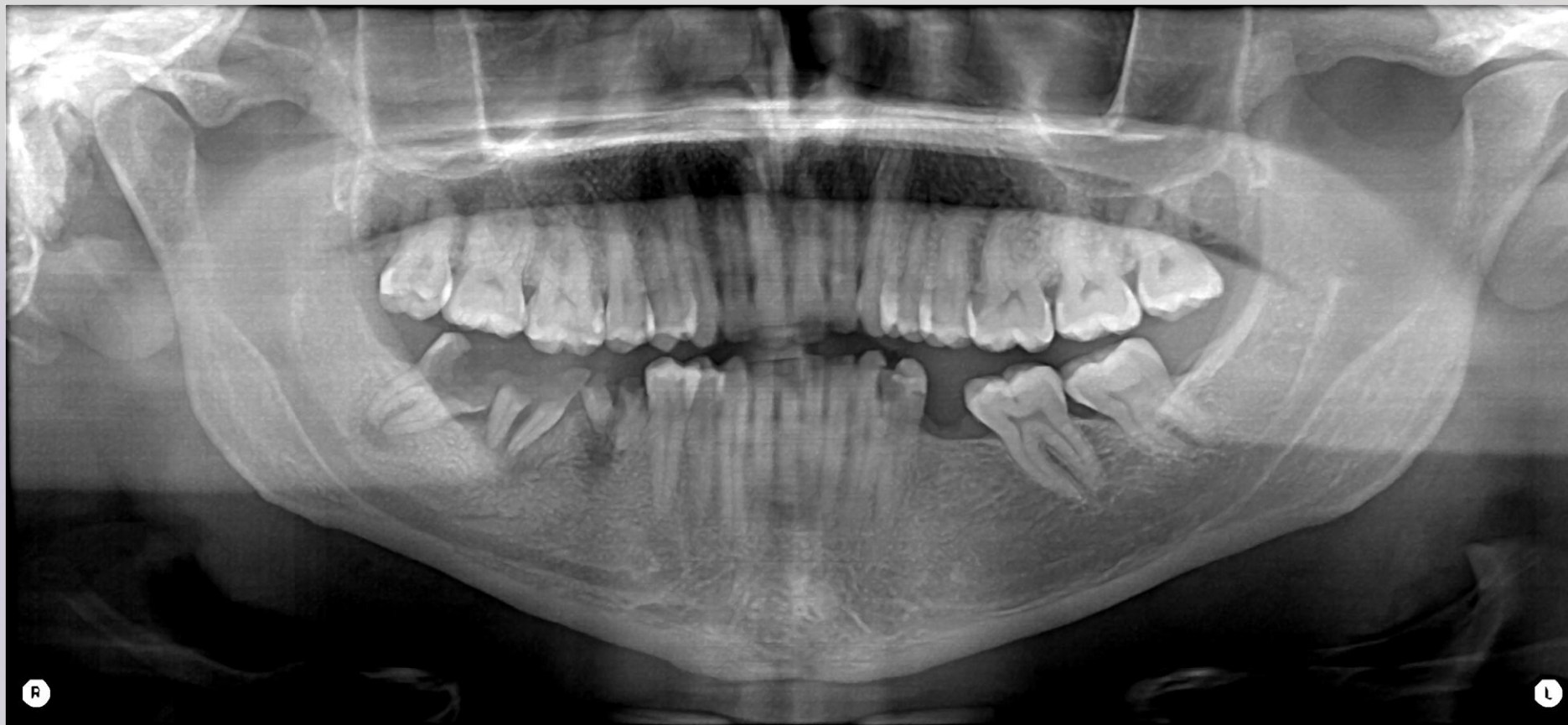نوع الوجبة	المأكولات و الوجبات	الساعة	الأيام
فطور غداء عصريه عشاء	قهوه-دخان-شيشه ميه-دخان دجاجه محمره-قازوزه-دخان شكولاته-بروتين-ميه تن مصفه من الزيت اسلاطه شاورما -دخان-قازوزه	8:00 2:00 4:00 6:00 11:00	الأحد
فطور غداء عشاء	قهوه بدون سكر-دخان-ماء-نسكافيه-دخان-شكلاطه رز مبطبوخ في ماء - دجاجه-عصير-دخان لوز ني-بروتين-ماء رز-عصير-ماء شاورما	8:00 2:00 3:30 6:00 10:30	الاثنين
فطور غداء عصريه عشاء	قهوه بدون سكر-دخان-ماء-نسكافيه-كيكه-دخان شربه-دجاجه محمره-سلاطه-قازوزه بروتين- ماء دجاجه محمره-عصير-دخان-سلاطه حواوشي	8:00 2:00 4:00 6:00 11:00	الثلاثاء



# Investigation



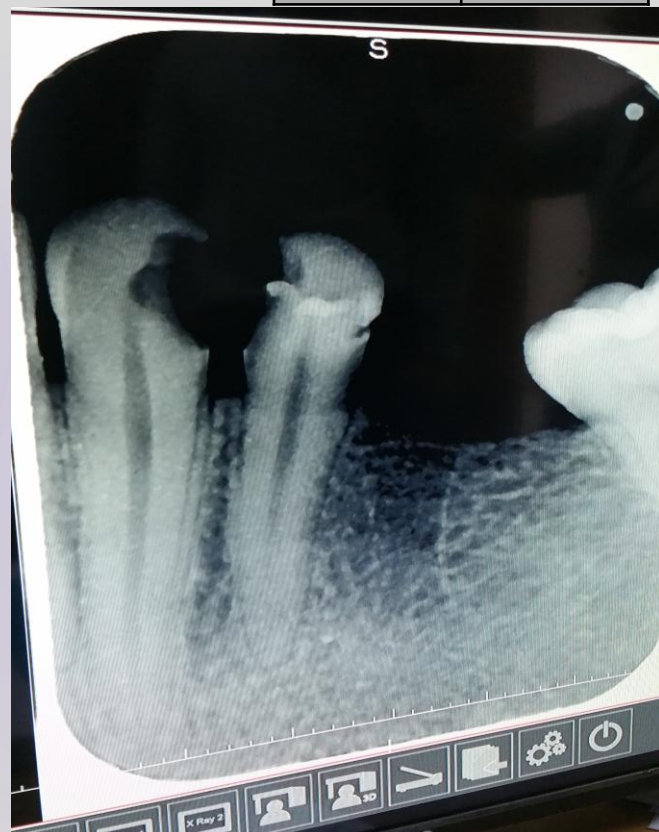# Extra Oral Orthopantogramic Radiograph



# Periapical radiograph

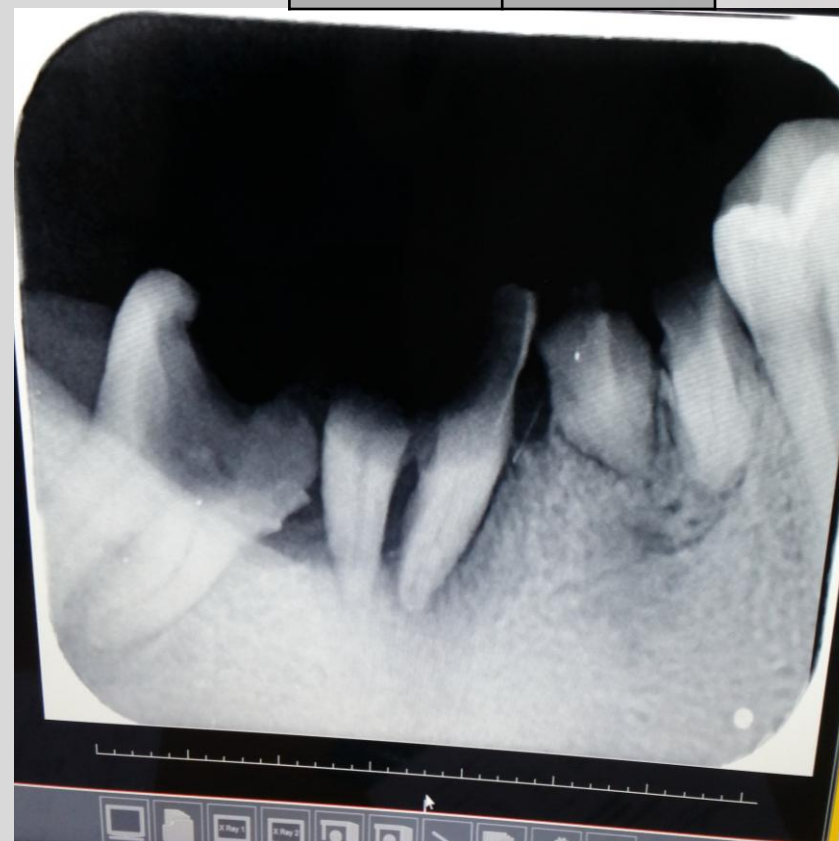IOPA

	3.4



IOPA

8-7-6	



# Differential diagnosis :

- ▶ **Regarding to the chief complain**
- ▶ Class II modification I Kennedy classification in lower arch

# Final diagnosis

▶ 1 RR

76	

▶ 2- dental caries

7652	678
8	3478

▶ 3- missing teeth

	56

▶ 4- Minimal fracture teeth

	12

▶ 5- gingivitis

# Treatment plan

➤ **Emergency phase :**

▶ \*\*\*\*

▶ **Phase I :**

▶ O.H instruction & scaling ,root **planning**

▶ Reevaluation of phase I

▶ **Phase II :**

--	--

▶ extraction

876	
-----	--

▶ **Phase III :**

7652	678
------	-----

▶ restoration

	12347 8
--	---------

▶ Replacing of missing teeth

--	--

▶ **Phase IV :** reevaluation

876	56
-----	----



# Inform consent

الجامعة الليبية الدولية للعلوم الطبية  
كلية طب وجراحة الفم والأسنان  
موافقة للأذن بالعلاج

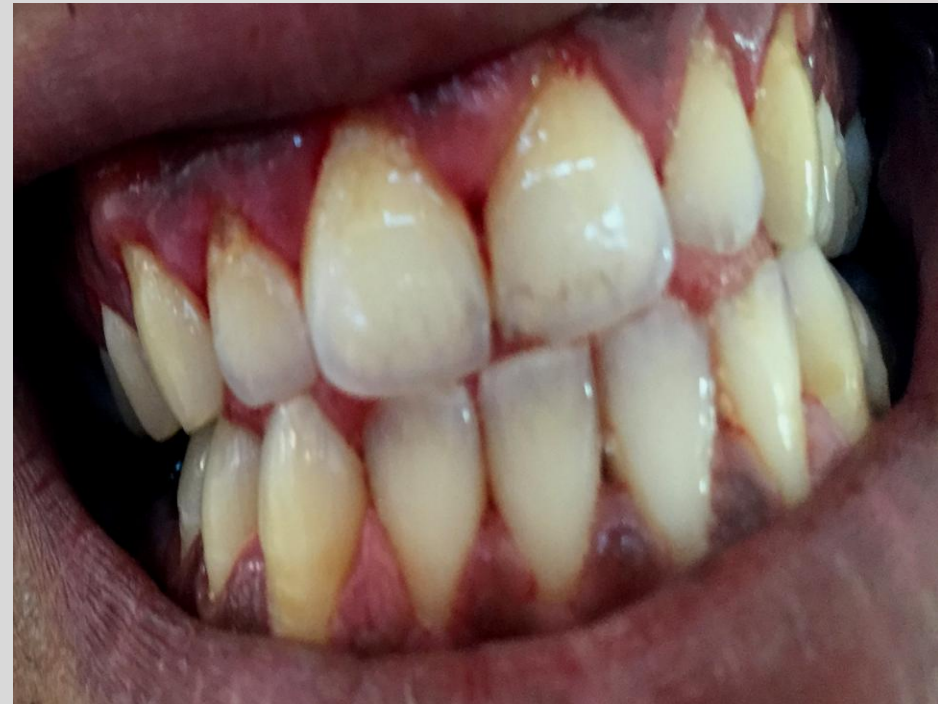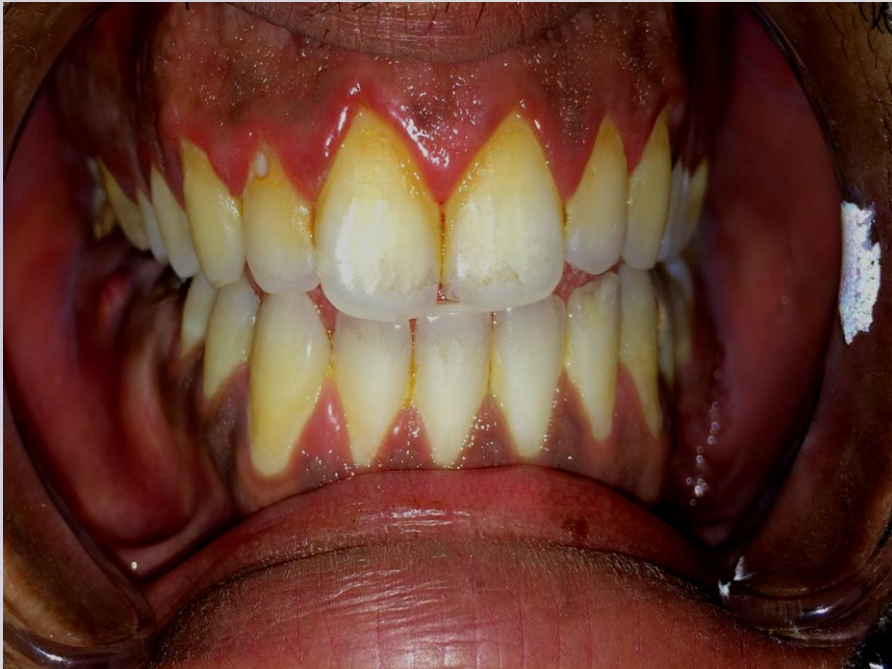أقر أنا / ..... بطاقة شخصية رقم: .....  
وبكامل ارادتي أنني أعطي موافقتي اللفظية والكتابية للبدء والاستمرار في العلاج بعيادات كلية طب الأسنان بالجامعة  
الليبية الدولية للعلوم الطبية والذي يتضمن  
.....

وقد تم شرح التشخيص المرضي لحالتي والخيارات المختلفة المتوفرة لمعالجتها والأعراض الجانبية والمخاطر التي قد  
تصاحب العلاج والمشاكل التي قد تنتج عن عدم العلاج والمدة التقريبية اللازمة لانتهاء منه والتكلفة الإجمالية للعلاج  
وفقا للرسوم الرمزية المقررة كما اتفهم ان هذا العلاج قد تم تنفيذه من قبل طالب أو طبيب امتياز تحت الاشراف المباشر  
لأعضاء هيئة التدريس بالكلية.

أسم المريض: .....  
توقيع المريض: .....  
اسم الطالب أو طبيب الامتياز: .....  
الأستاذ المشرف: .....  
التاريخ: 2017/12/28

# Treatment plan Phase I :

- ▶ O.H instruction & scaling  
root planning





# Reevaluation of Diet sheet

تصاوغ الصحیحہ 8-

1. شرب الماء بكميات كبيرة
2. محافظه على نظامه الاسنان بالفرشاة والمعجون + غسل الفم مع جيل الاسنان (بعد الاستحمام مع الماء + بعد الغداء + قبل النوم)
3. الابتعاد عن مشروبات الغازية و (استبدالها بالعصائر الطبيعية)
4. أكل المشروبات الحارة أو الآلات الحارة
5. الابتعاد عن الآلات التي تحتوي على كبريتات خاصة في الليل
6. أكل المقرنات الصلبة كالقنول والمكسرات واكل قليل الرسم

Patient Name: [REDACTED] Gender: M/F Date of Birth: 1987  
 Occupation: [REDACTED] Address: [REDACTED]

نوع الوجبة	المأكولات والمشروبات	الساعة	الأيام
فطور	مقود حلو + شاي + أميت	8:00	الأحد
غداء	دجاج + قهوة + قهوة + دجاج	2:00	
عصيرة	شاي + قهوة + بروتين + أميت	4:00	
عشاء	شاورما + قهوة + دجاج	6:00	الاثنين
فطور	قهوة بدون سكر + دجاج + صا	8:00	
غداء	شاورما + دجاج + صا	2:00	
عشاء	دجاج + بروتين + صا	8:30	الثلاثاء
	رز + صا + صا	6:00	
	شاورما	10:30	
فطور	قهوة بدون سكر + دجاج + ماء	8:00	
غداء	شاورما + قهوة + صا	2:00	
عصيرة	شاي + قهوة + صا	4:00	
عشاء	دجاج + صا + صا	6:00	
	شاورما	11:00	
	شاورما		

نوع الوجبة	المأكولات و الوجبات	الساعة	الأيام
فطور غداء عصريه عشاء	<p>☒ قهوة-دخان-شيشه ميه-دخان</p> <p>☒ دجاجه محمره-قازوزه-دخان</p> <p>☒ شكولاته-بروتين-ميه</p> <p>تن مصفه من الزيت اسلاطه</p> <p>شاورما -دخان-قازوزه</p>	8:00 2:00 4:00 6:00 11:00	الأحد
فطور غداء عشاء	<p>☒ قهوة بدون سكر-دخان-ماء-نسكافيه-دخان-شكولاته</p> <p>☒ رز مبطوخ في ماء - دجاجه-عصير-دخان</p> <p>لوز ني-بروتين-ماء</p> <p>رز-عصير-ماء</p> <p>شاورما</p>	8:00 2:00 3:30 6:00 10:30	الاثنين
فطور غداء عصريه عشاء	<p>☒ قهوة بدون سكر-دخان-ماء-نسكافيه-كيكه-دخان</p> <p>☒ شربه-دجاجه محمره-سلاطه-قازوزه</p> <p>بروتين- ماء</p> <p>☒ دجاجه محمره-عصير-دخان-سلاطه</p> <p>حواوشي</p>	8:00 2:00 4:00 6:00 11:00	الثلاثاء

# Reevaluation of phase I

After 2 week nothing

changed

76

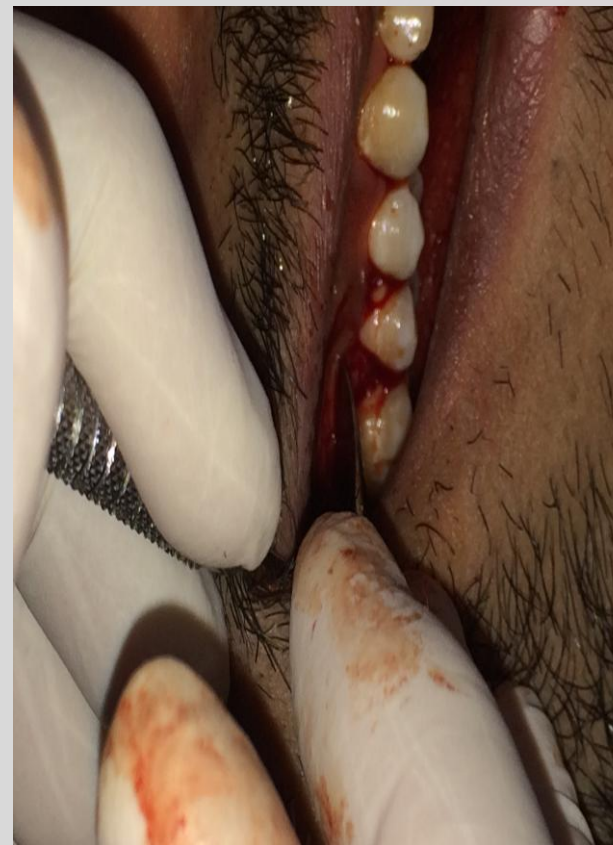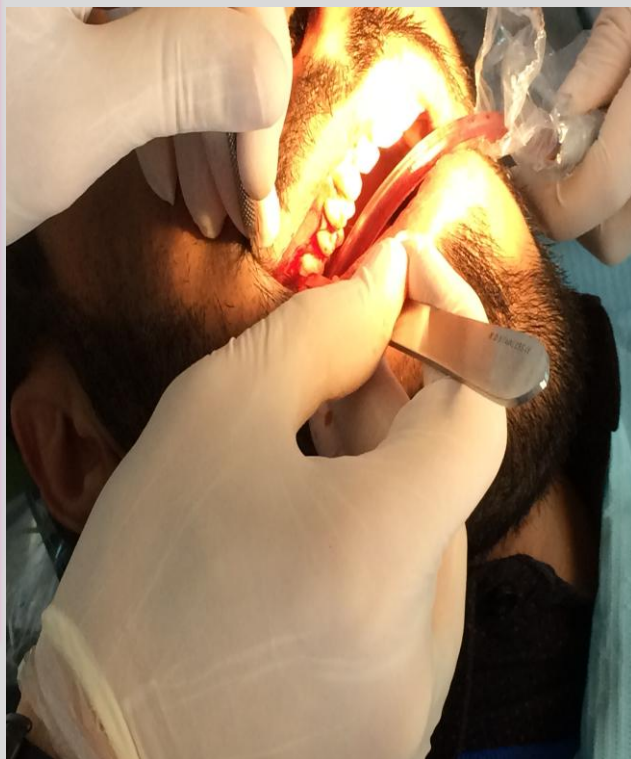
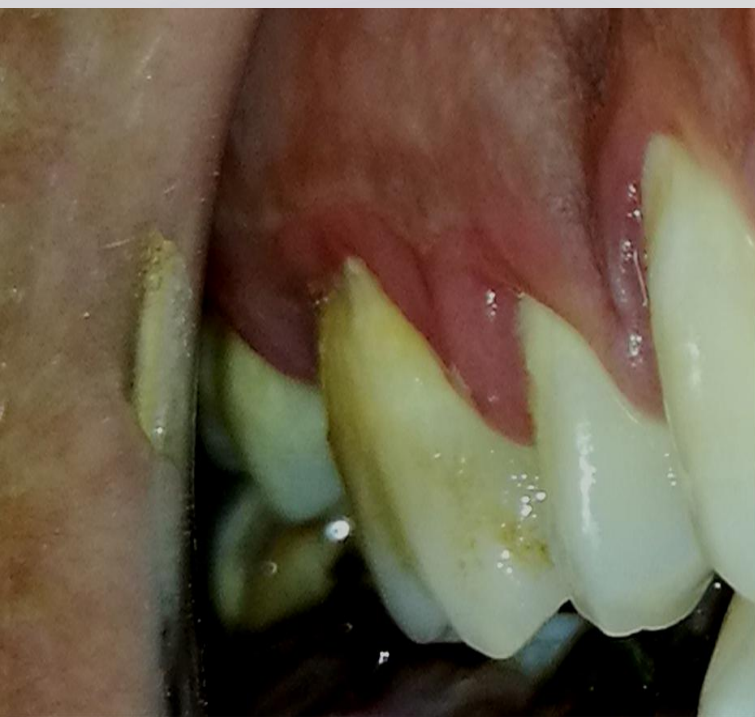76	

we decided to do  
the surgery OFD

preoperative

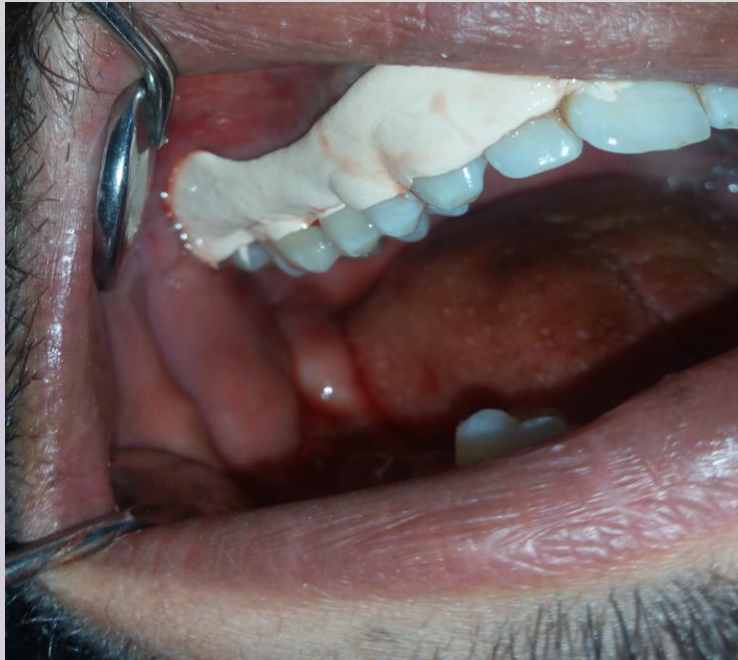operative

OFD

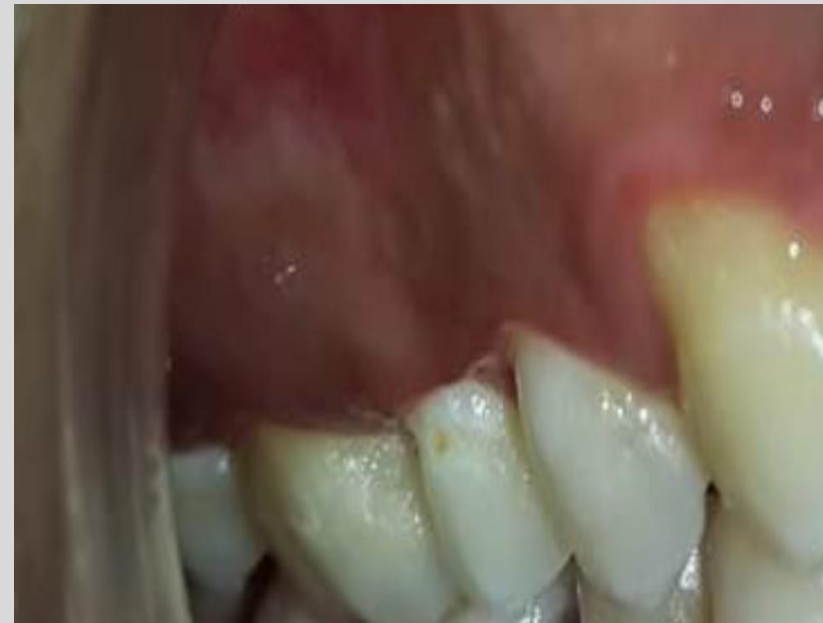

# Reevaluation of phase I

Periodontal dressing



Postoperative after 2 week





# Reevaluation of Periodontal status upper arch

## facial

CAL, BOP

PD, PI, Calc

*	*	*	2	3	3	2	1	2	1	2	1	1	1	1	1	2	3	2	1	2	1	1	2	1	1	2	1	1	3	2	3	3	4	3	1	1	2	1	1	1	2	1	1	1	1	1	*	*	*
*	*	*	3	4	3	3	3	2	2	2	3	1	1	2	3	1	2	1	1	1	3	2	3	3	2	3	2	1	2	1	1	1	1	1	1	1	1	2	3	2	1	1	2	2	1	3	*	*	*

## Lingual

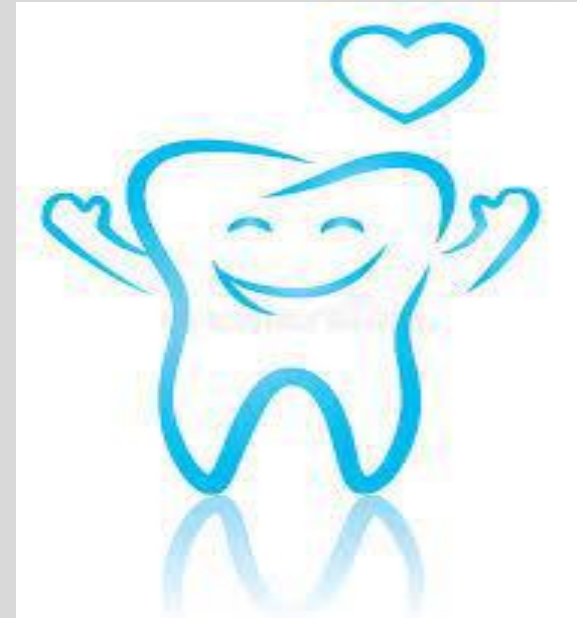PD, PI, Calc

CAL, BOP

*	*	*	1	2	2	1	1	1	1	1	1	1	1	1	1	1	1	1	1	1	1	1	1	1	1	1	1	1	1	1	1	1	1	1	1	1	1	1	1	1	1	1	1	1	1	1	*	*	*
*	*	*	1	1	1	1	1	1	1	1	0	1	0	0	1	1	0	1	0	0	0	1	0	0	1	0	1	1	1	1	1	1	1	0	0	0	1	0	1	1	0	0	1	0	0	*	*	*	

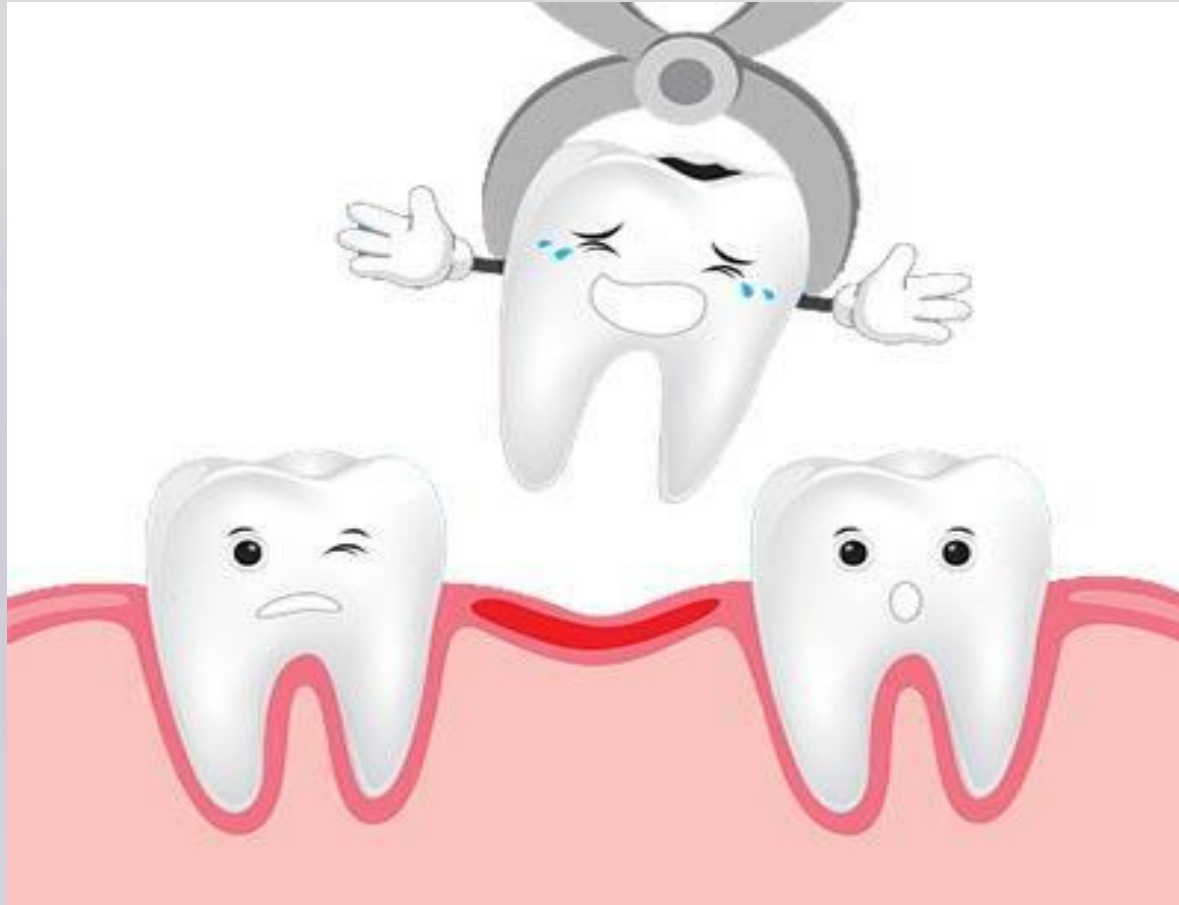# Reevaluation OHI-S

- ▶ Good OH (comparing with first visit)
- ▶ No plaque or calculus present.
- ▶ Less bleeding upon probing
- ▶ Generalized probing depths reduction (1-3)



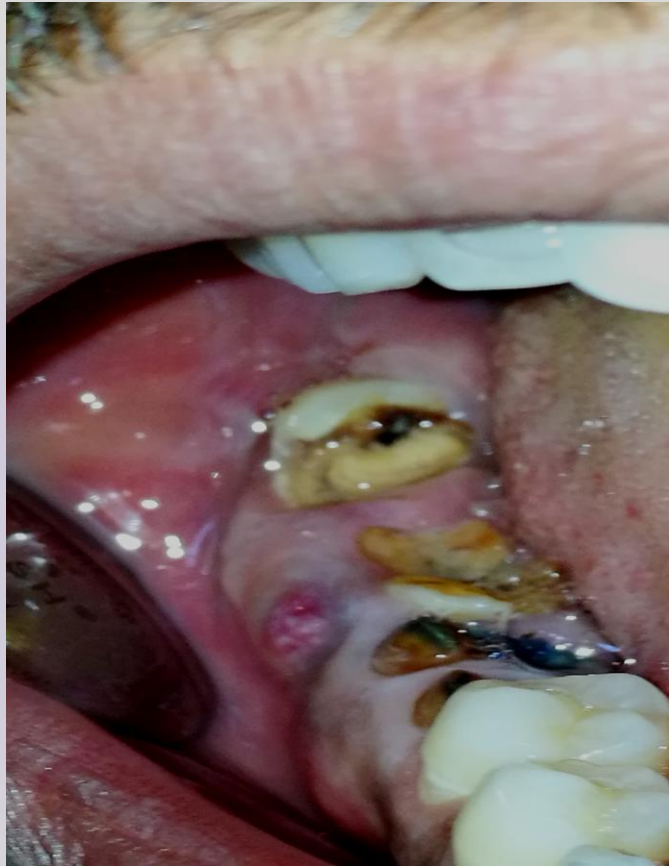No mobile in the teeth; Furcation and Exudation.

# Phase II ...

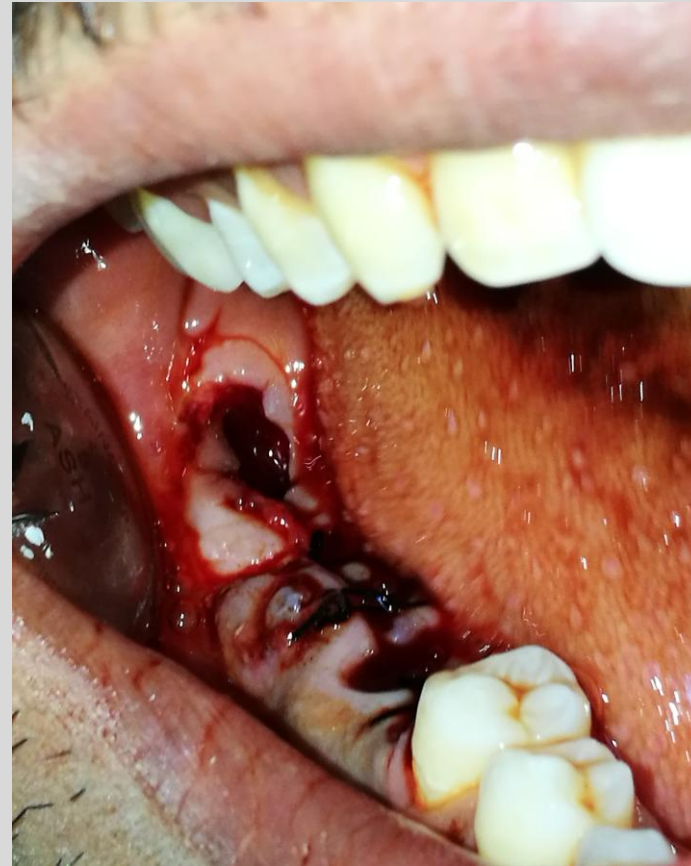

# surgery – extraction of lower right 678

preoperative



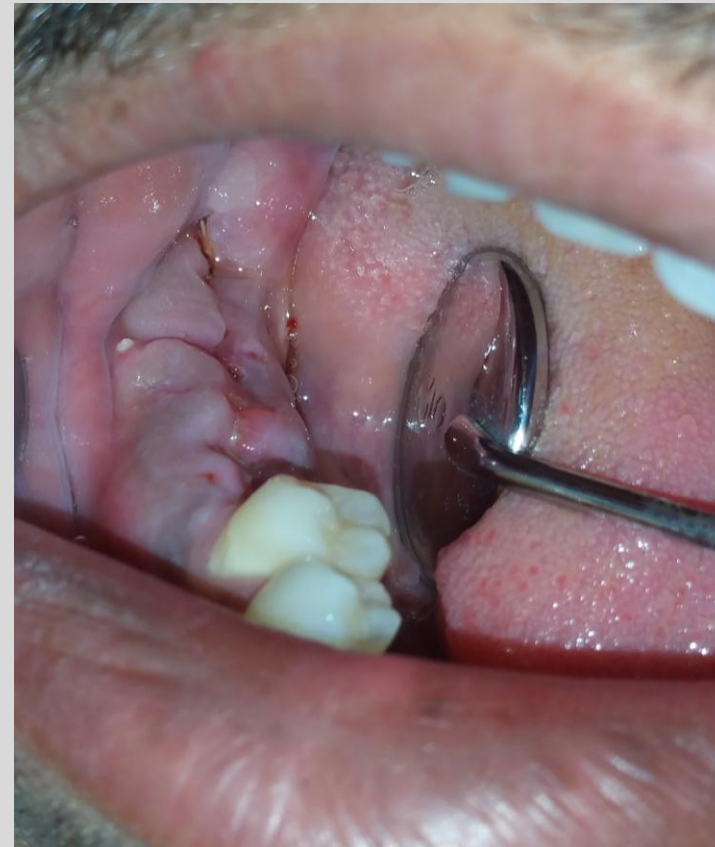Operative (Extraction+ Suturing)





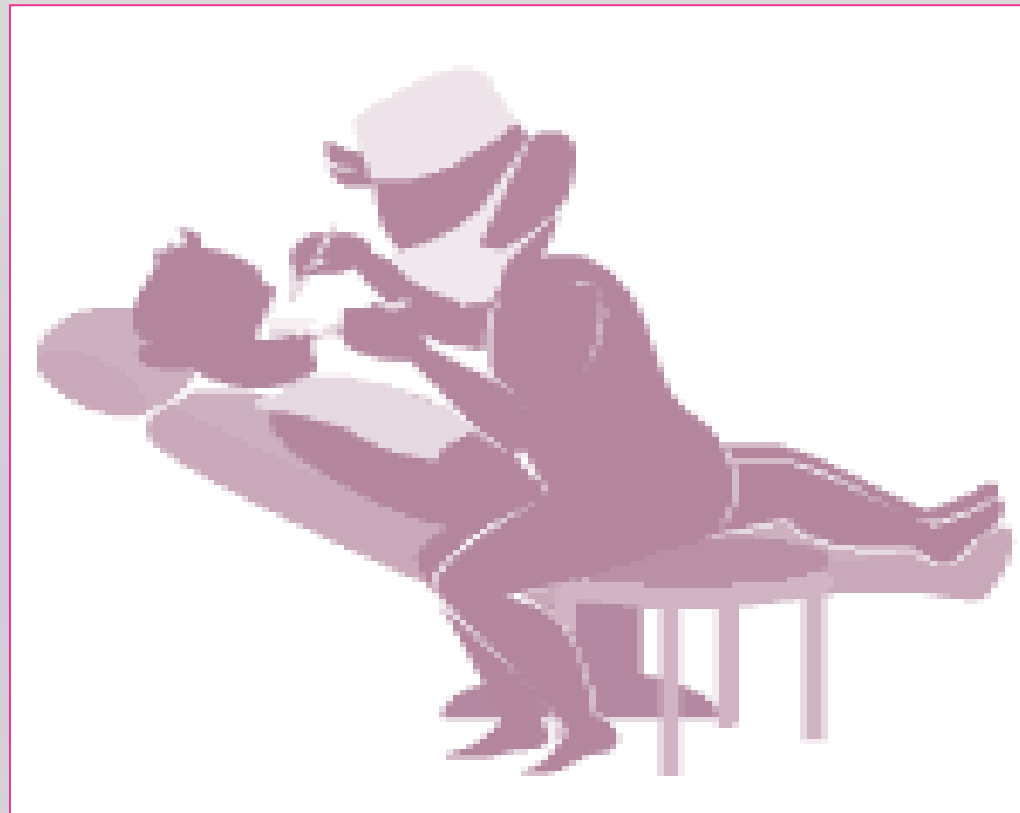# After one week

- ▶ Remove the suturing
- ▶ The wound healed
- ▶ There is no **pain** , neither **swelling**
- ▶ The **sinus** under lower R7  
Almost disappear

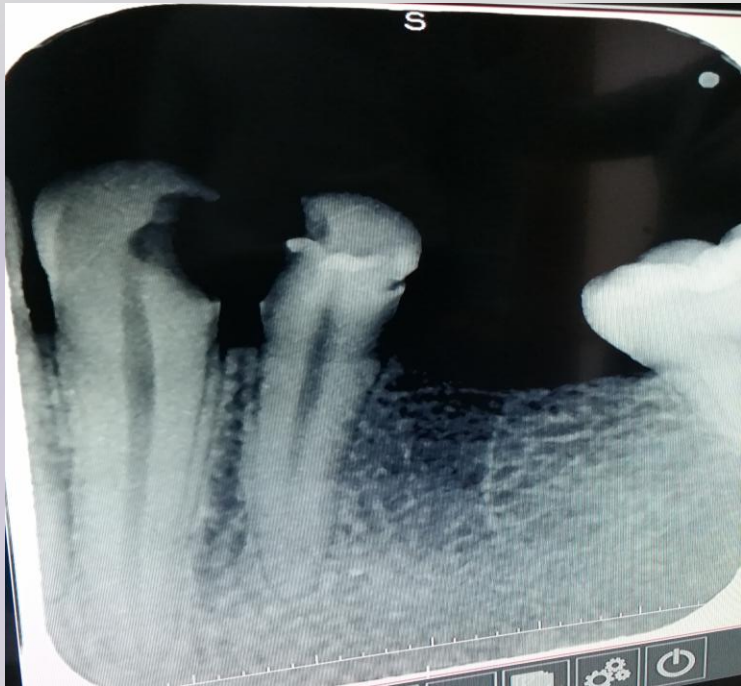


## Phase III – part 1

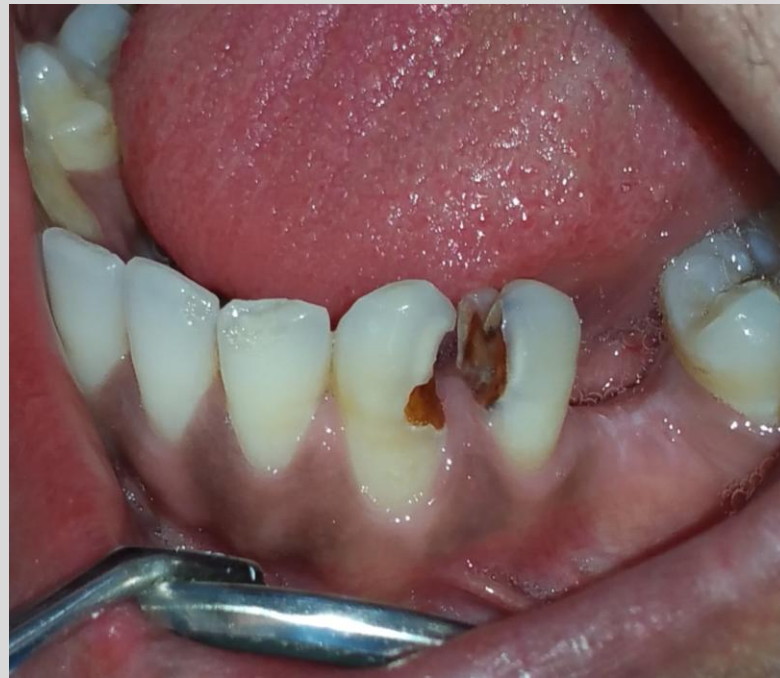### □ Restoration of carious teeth .



IOPA



Clinical photograph

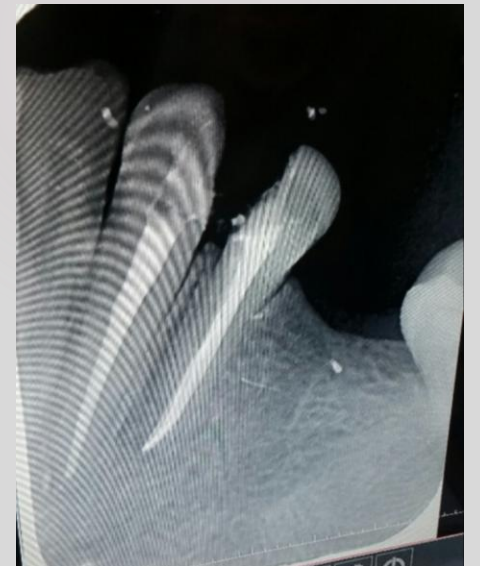
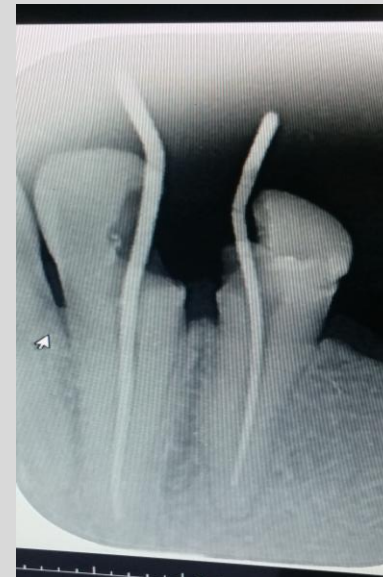
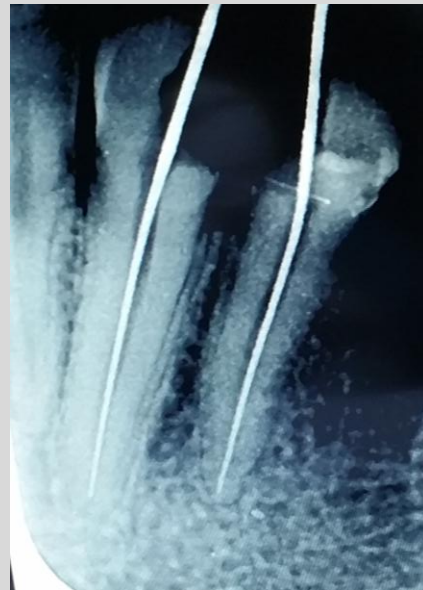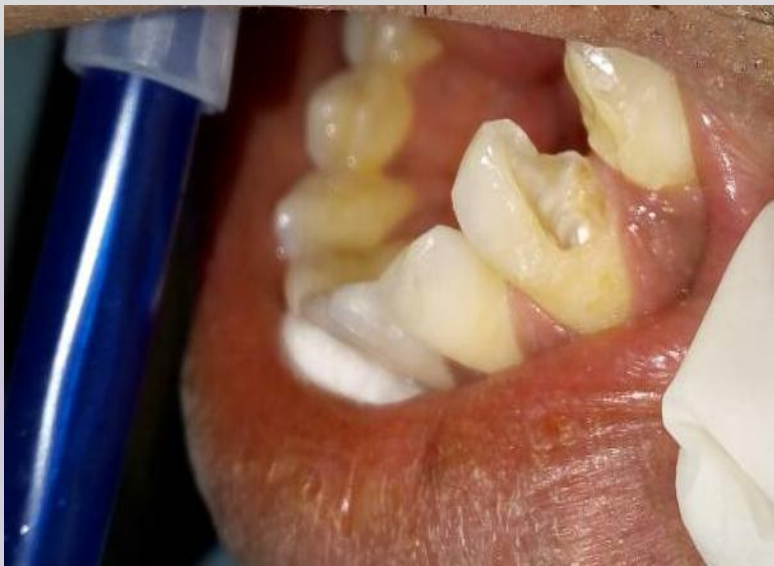# RCT FOR

	34

Remove the caries + access cavity

WL=3=27/4=24////MC=3=35  
/4=30+ OBturation

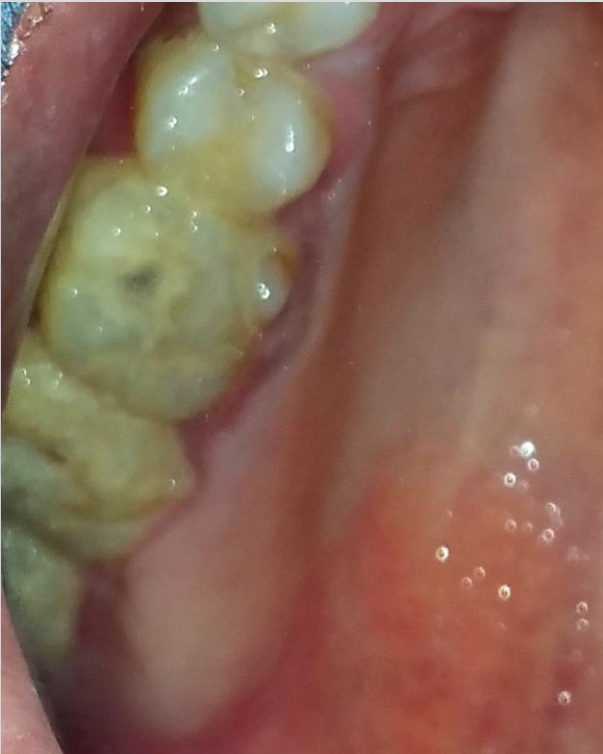



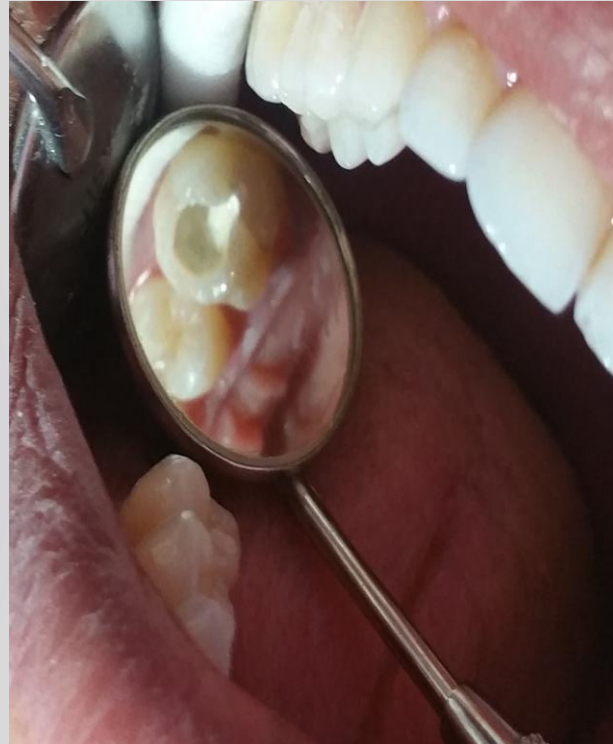# Restoration for

6	

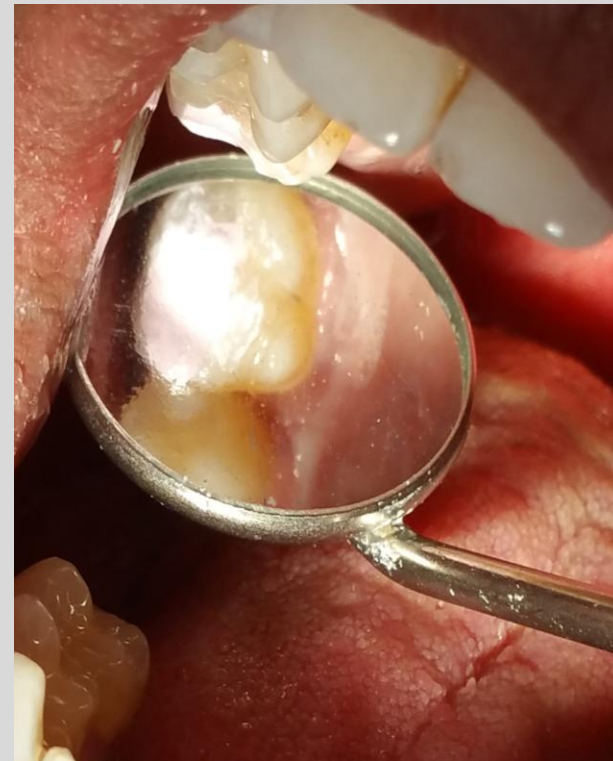Clinical photograph



Remove the caries class I +  
resin for liner(biner)



Temporary

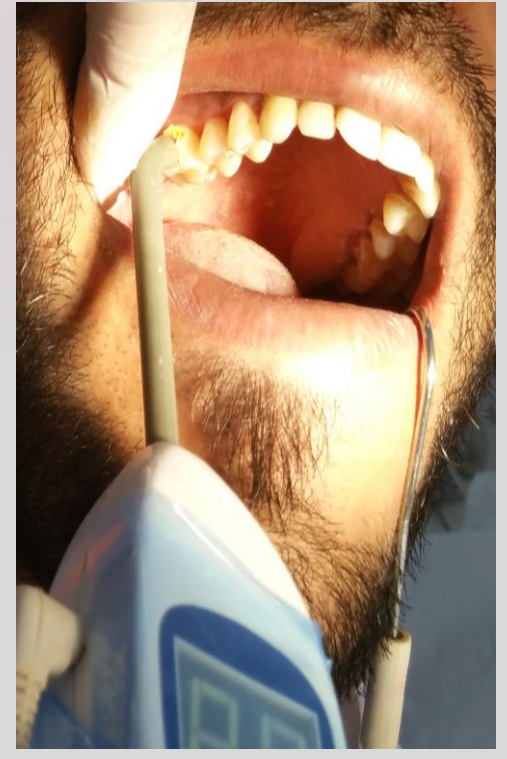
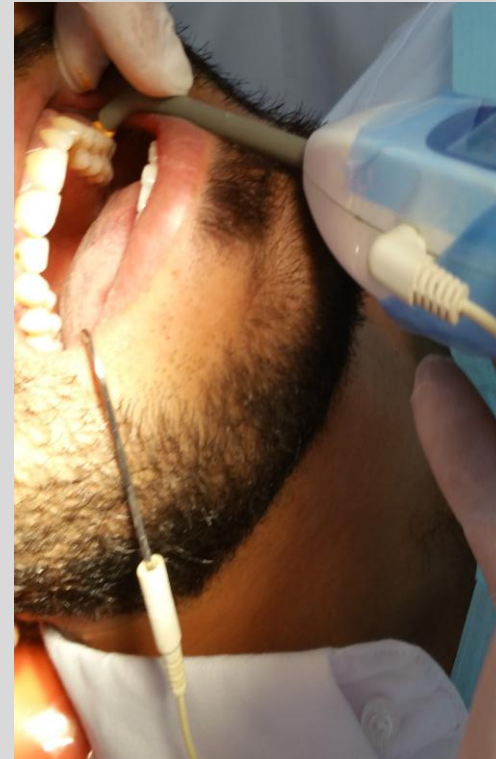
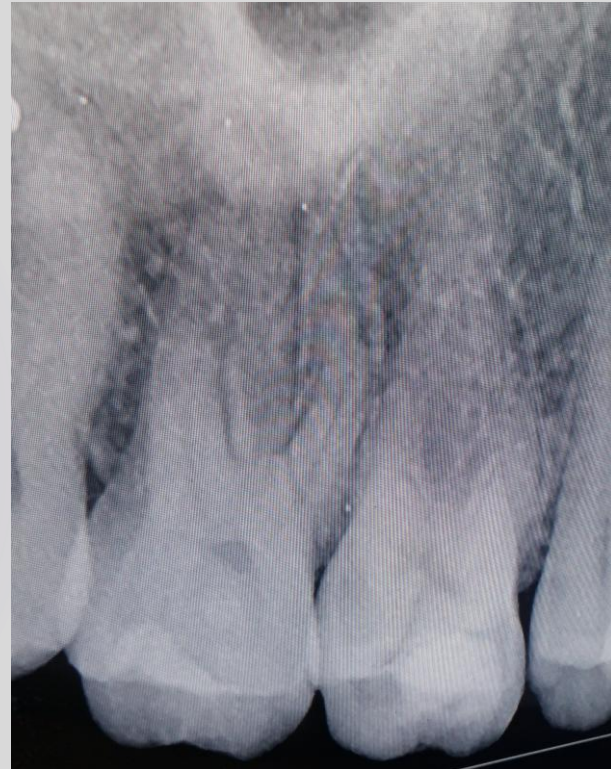
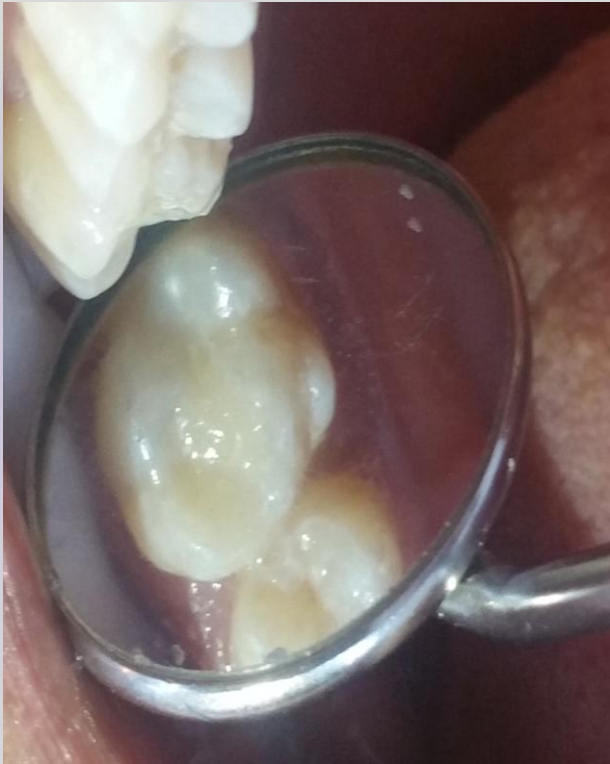# After 2 week no complication

Composite restoration  
A2 for class I

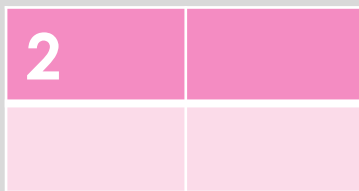
6

Assessment for  Including X-ray + vitality test

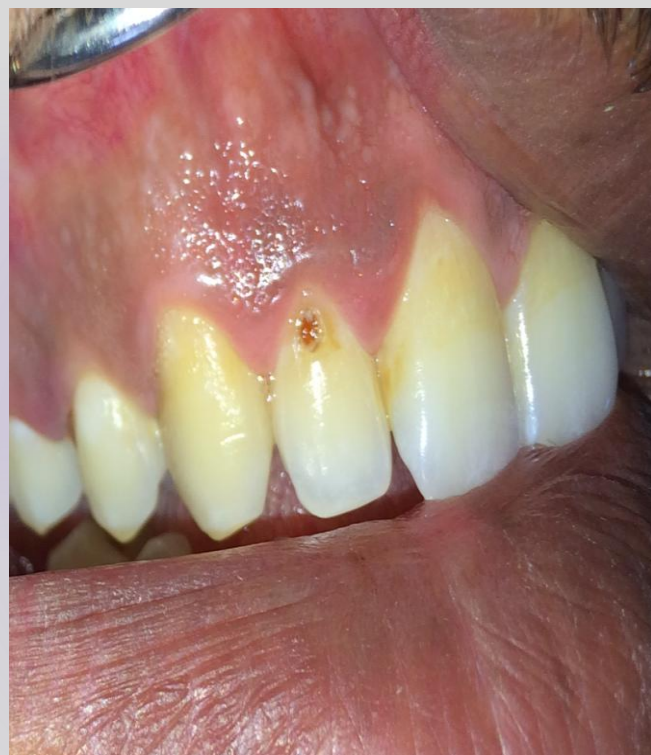



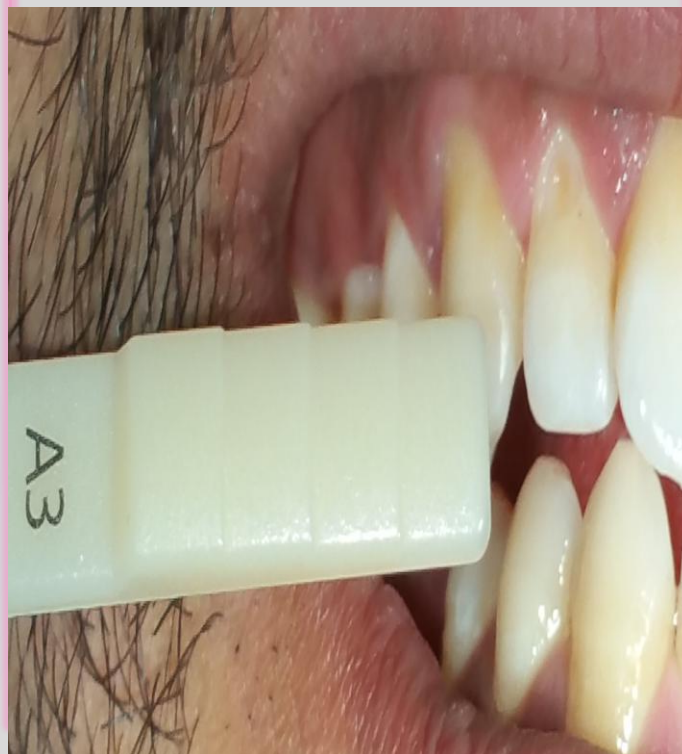# Restoration for



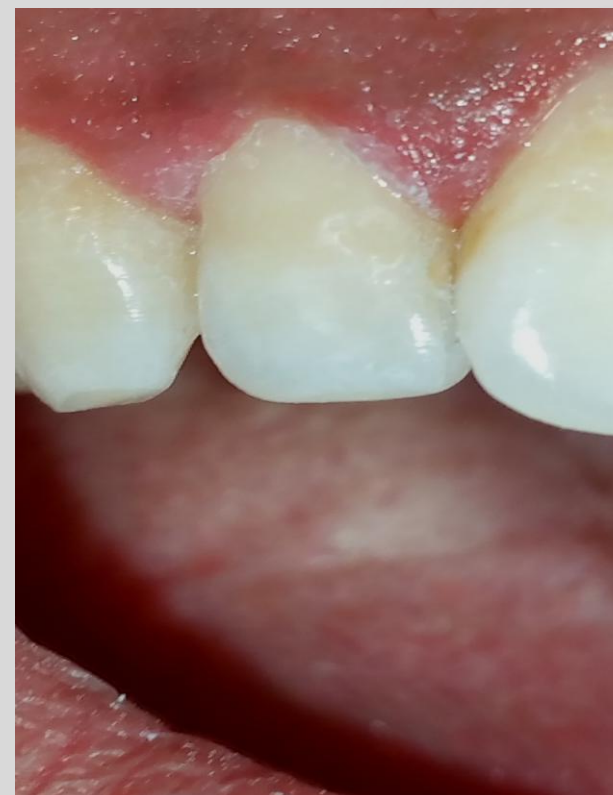Clinical photograph



Remove the caries  
classV



Composite restoration A3 for  
classV

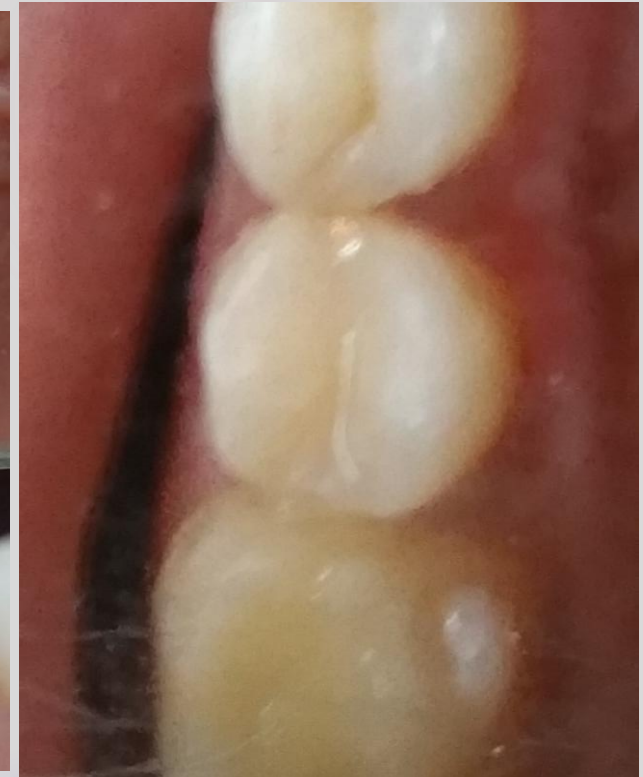
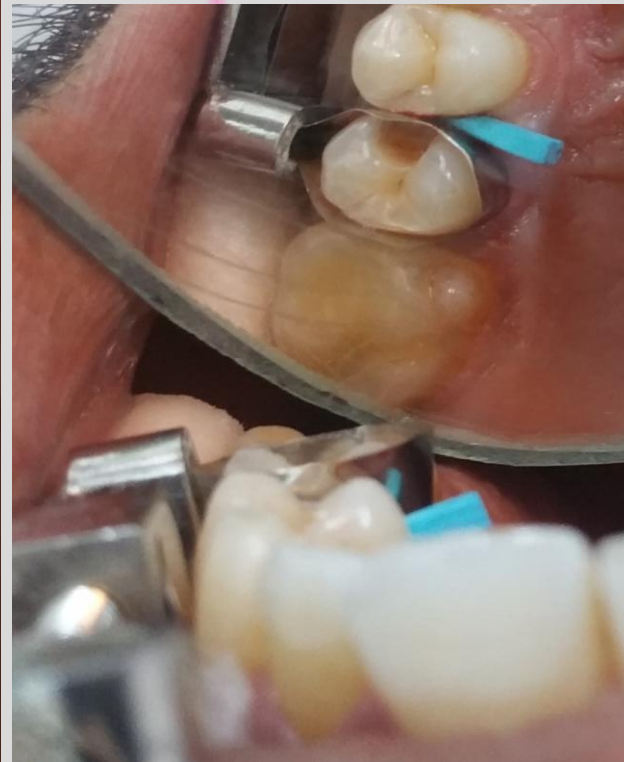
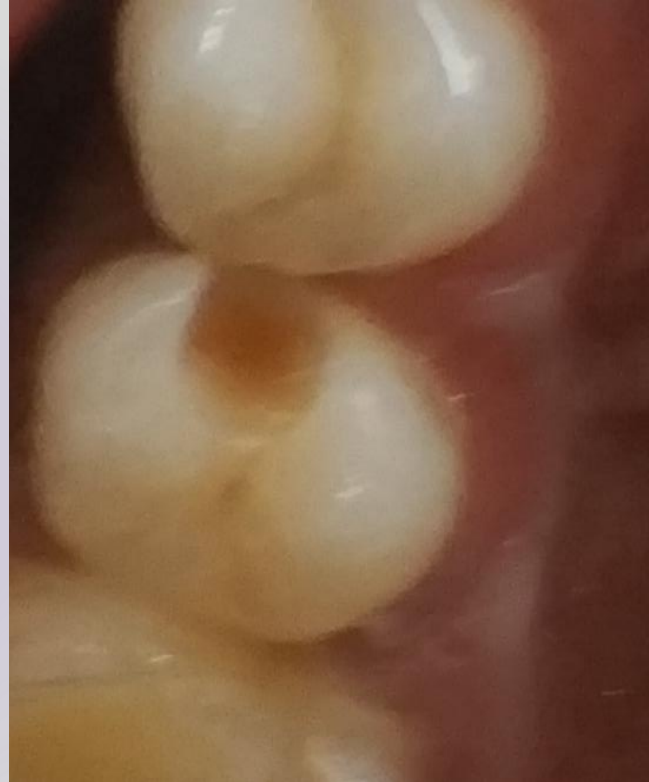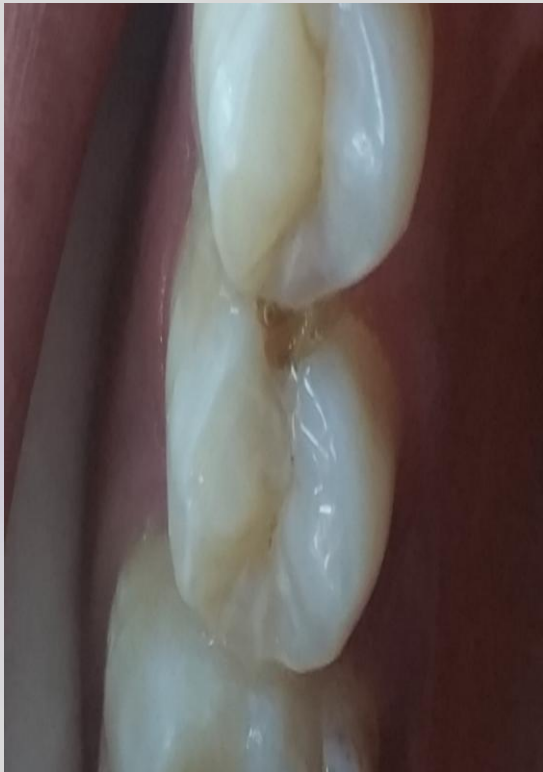Restoration for  
caries




Class II

/Composite restoration A2

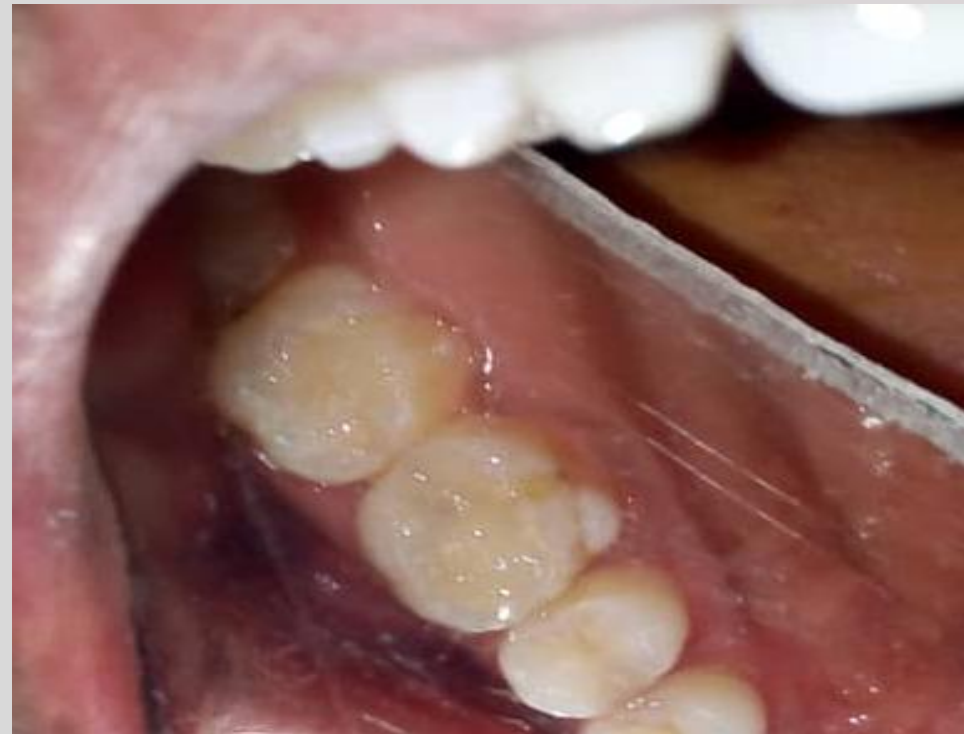
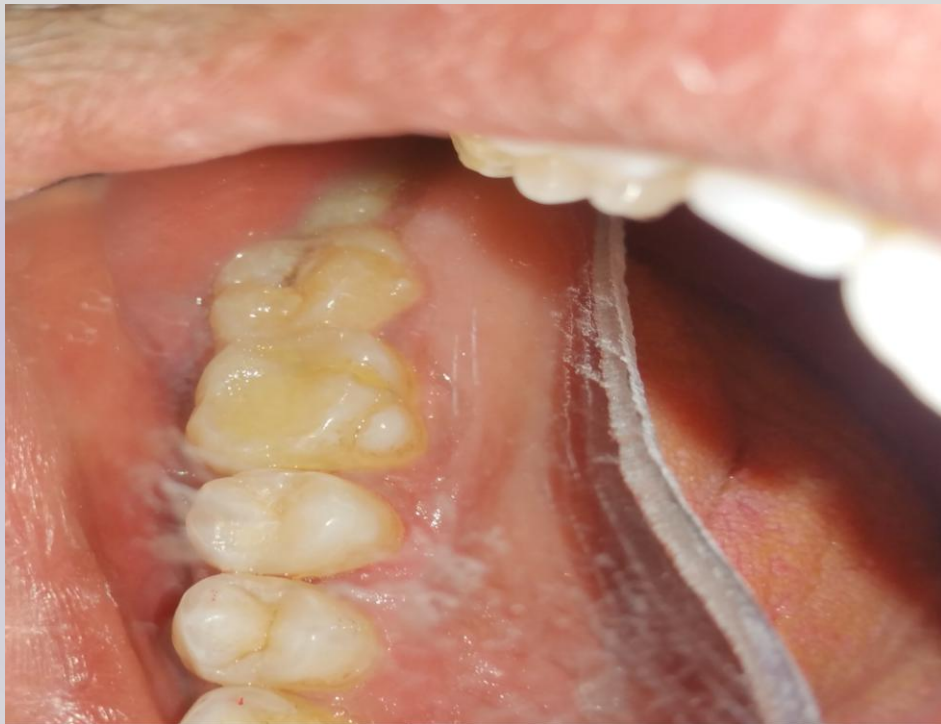
Restoration for  
caries/



Class I

Composite restoration A2

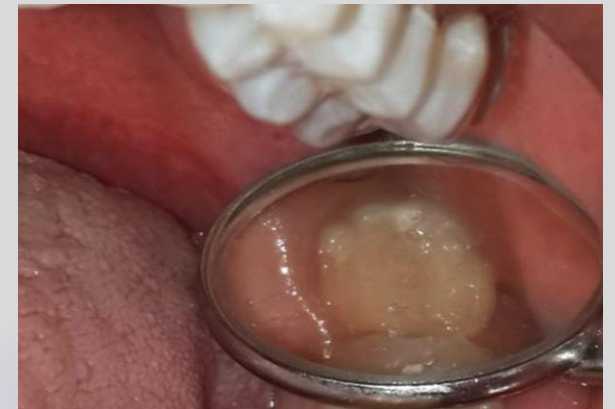
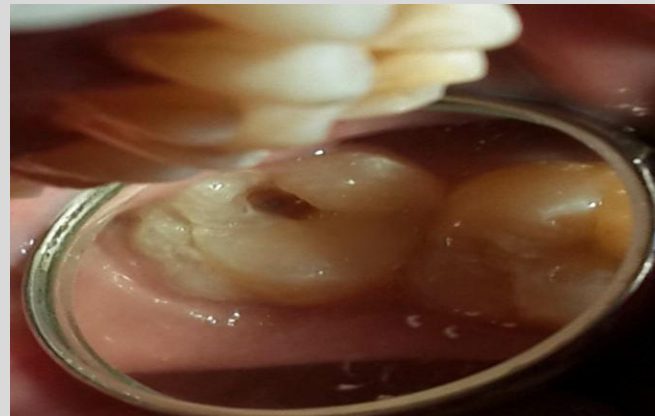
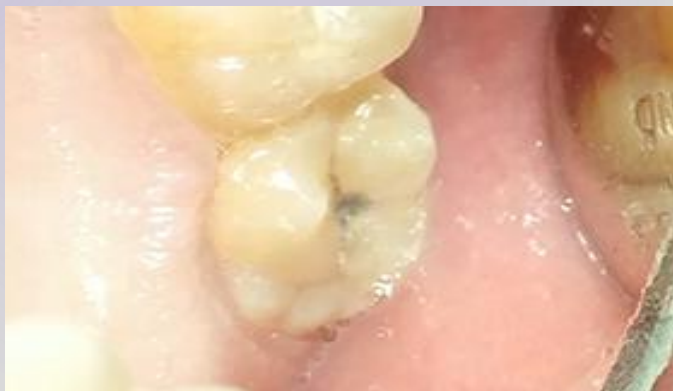
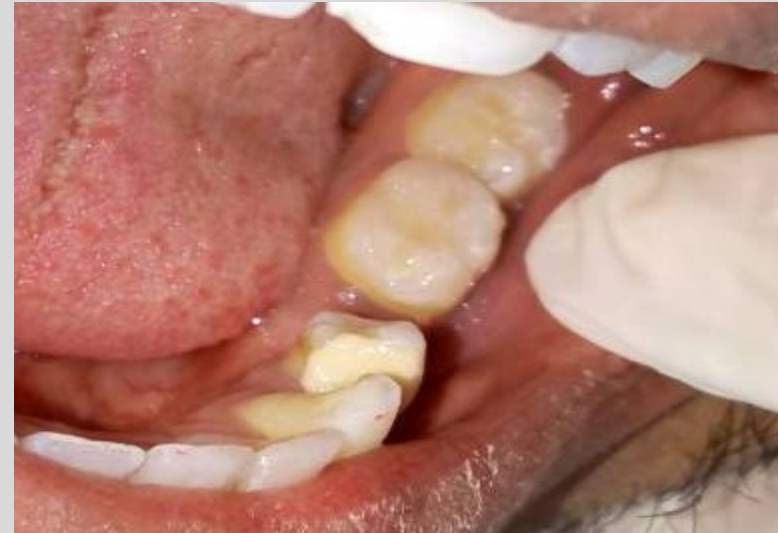
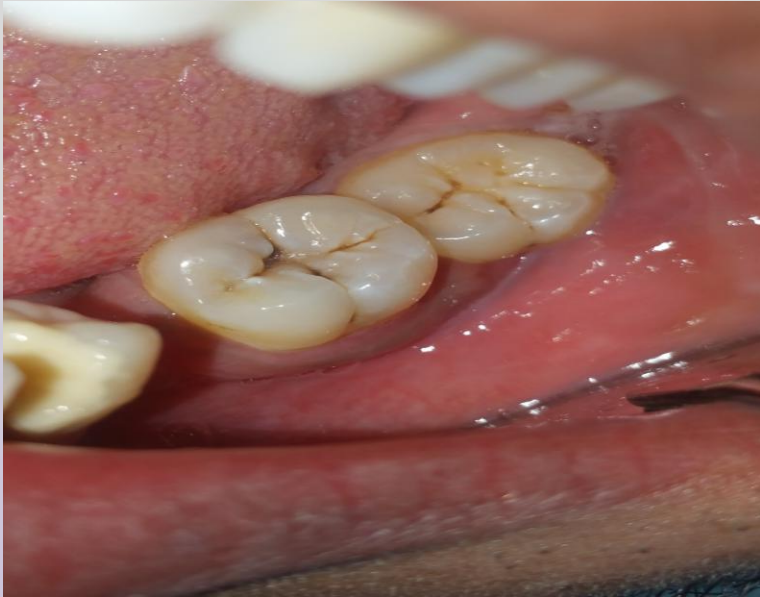Restoration for 

	8
	78

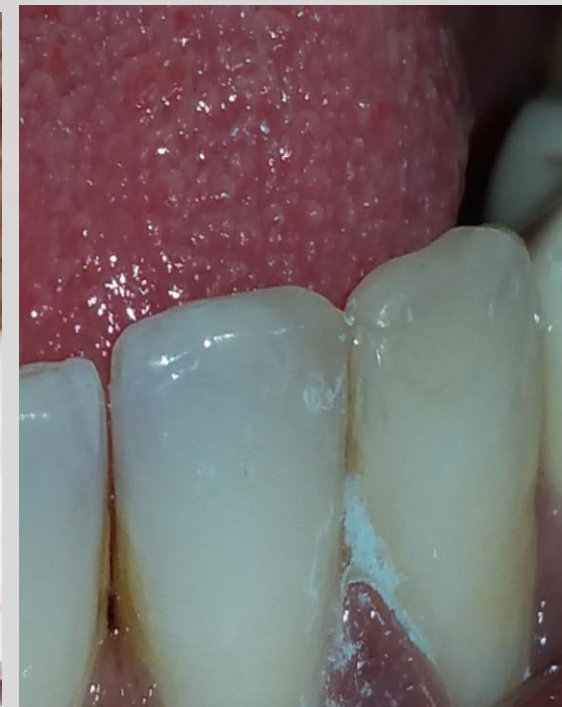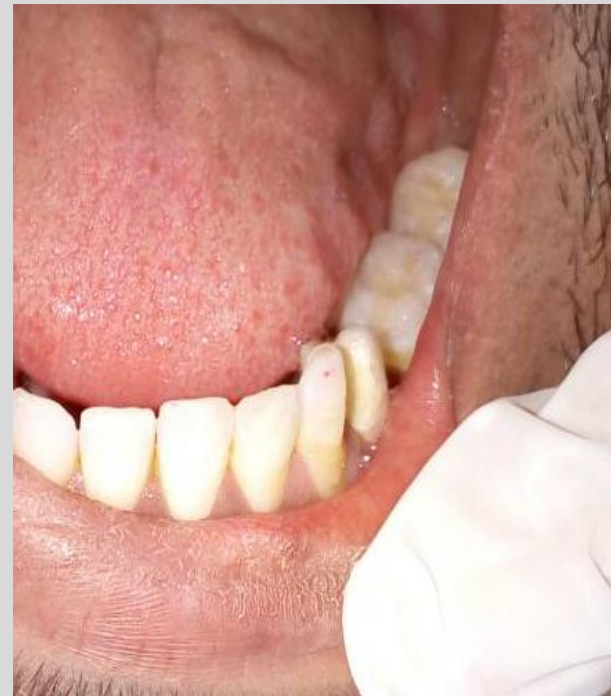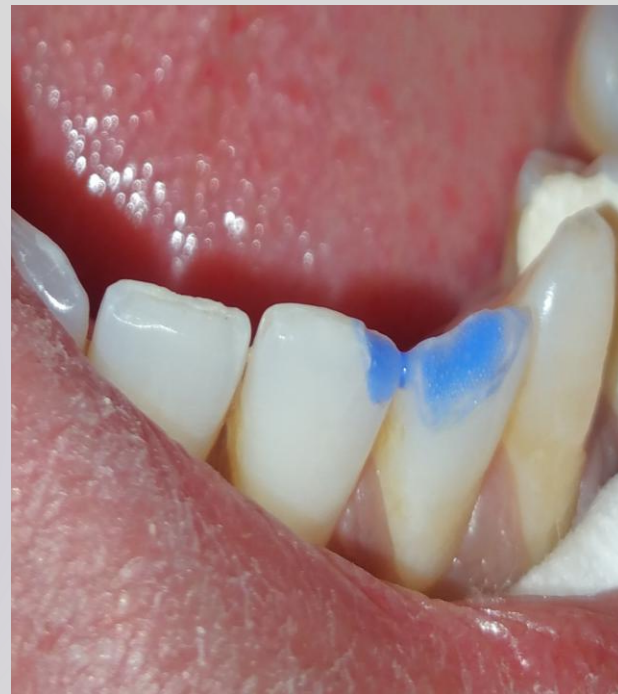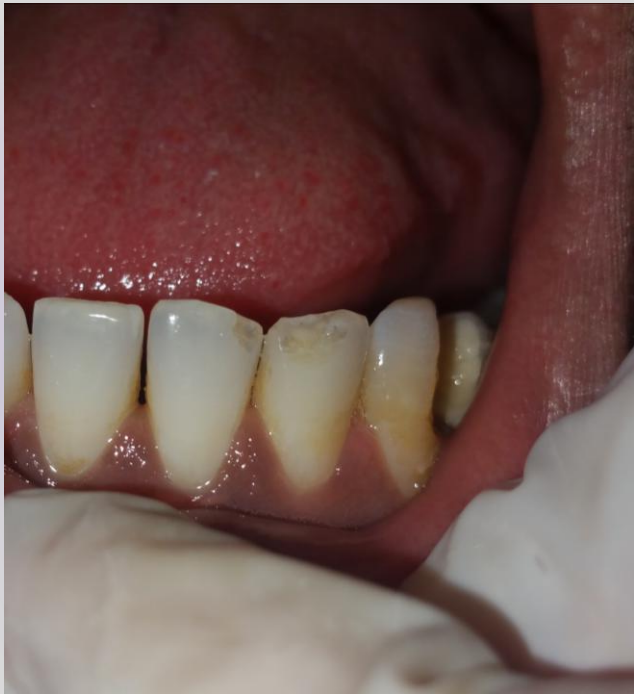 Class I caries/  
Composite restoration A2



Restoration for 

	12

 minimal fracture of  
Composite restoration A2

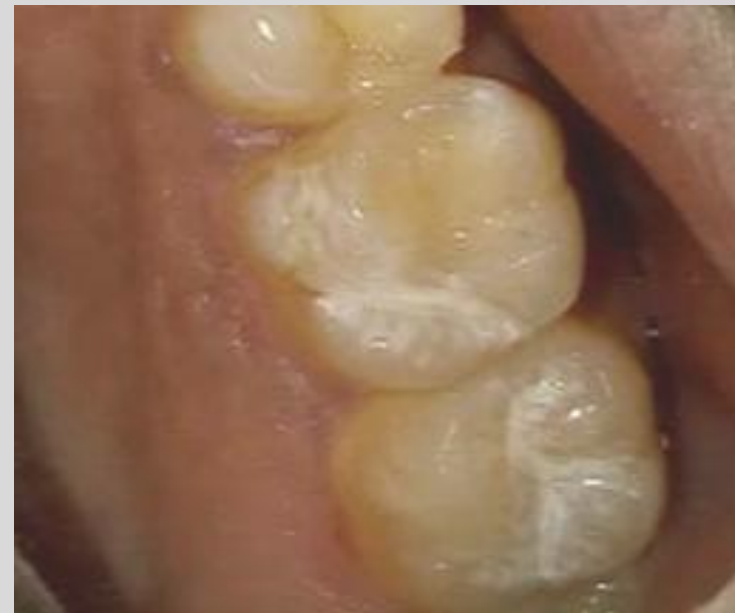
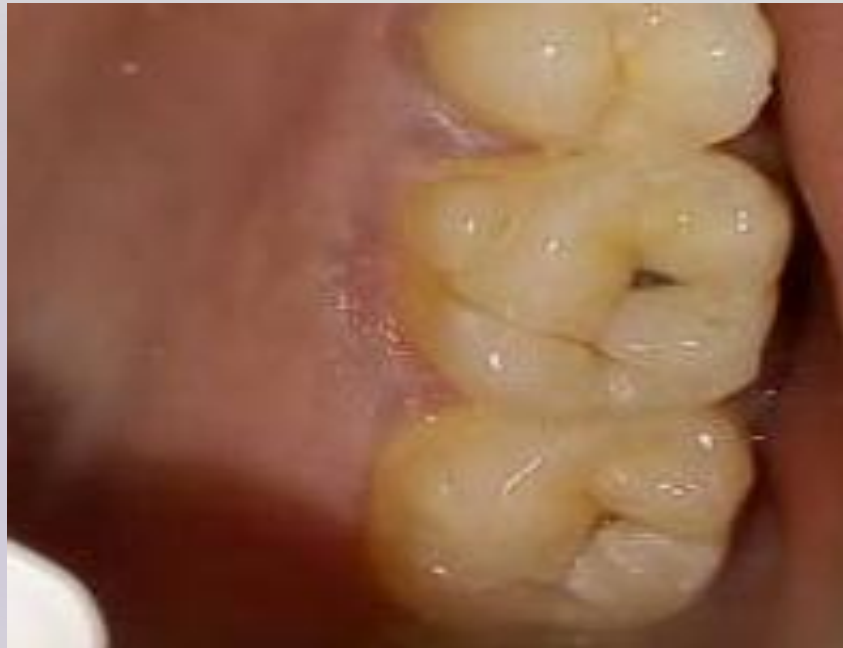
# PRR & F/S Restoration for | | | |--|----| | | 67 | | | |

Preventive resin restoration




Fissure Sealant

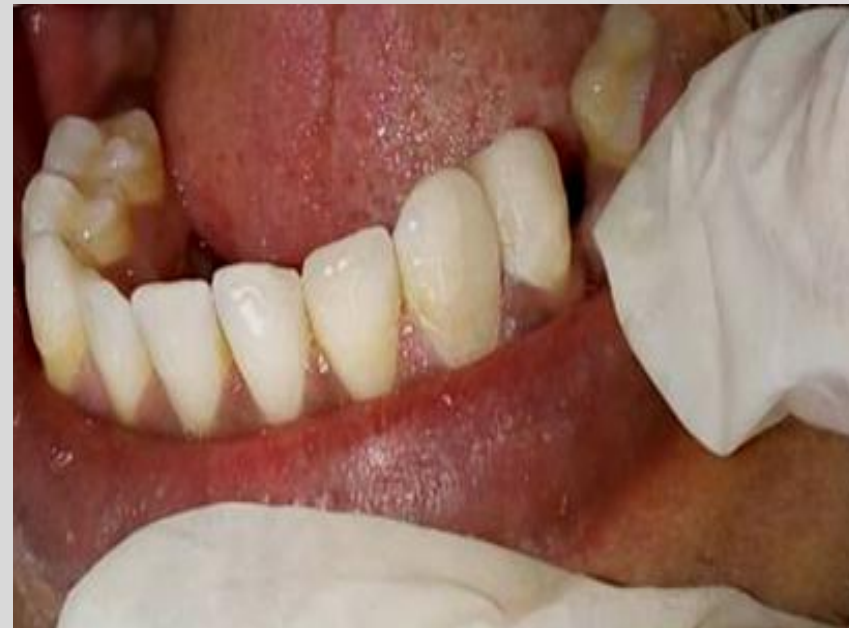
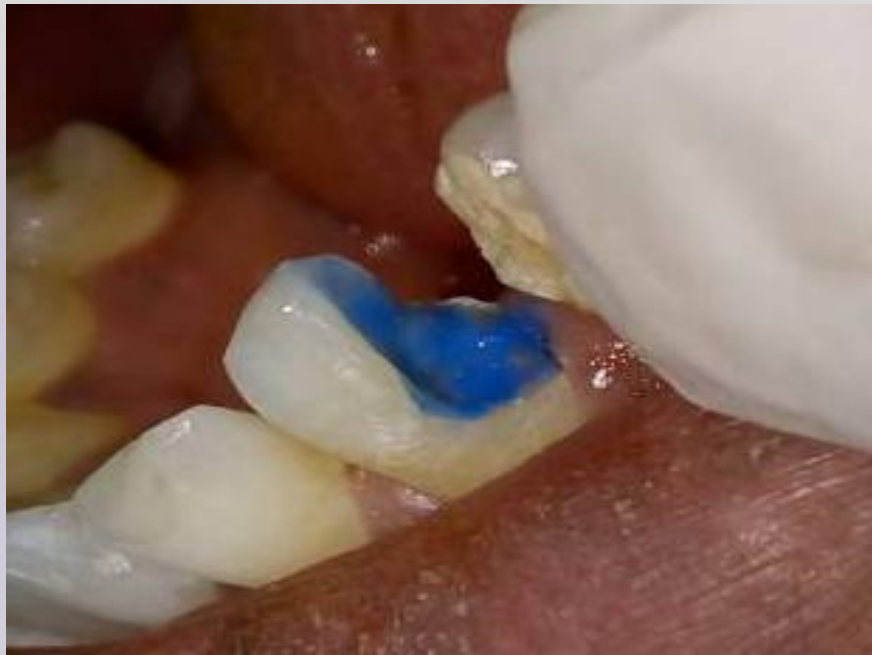


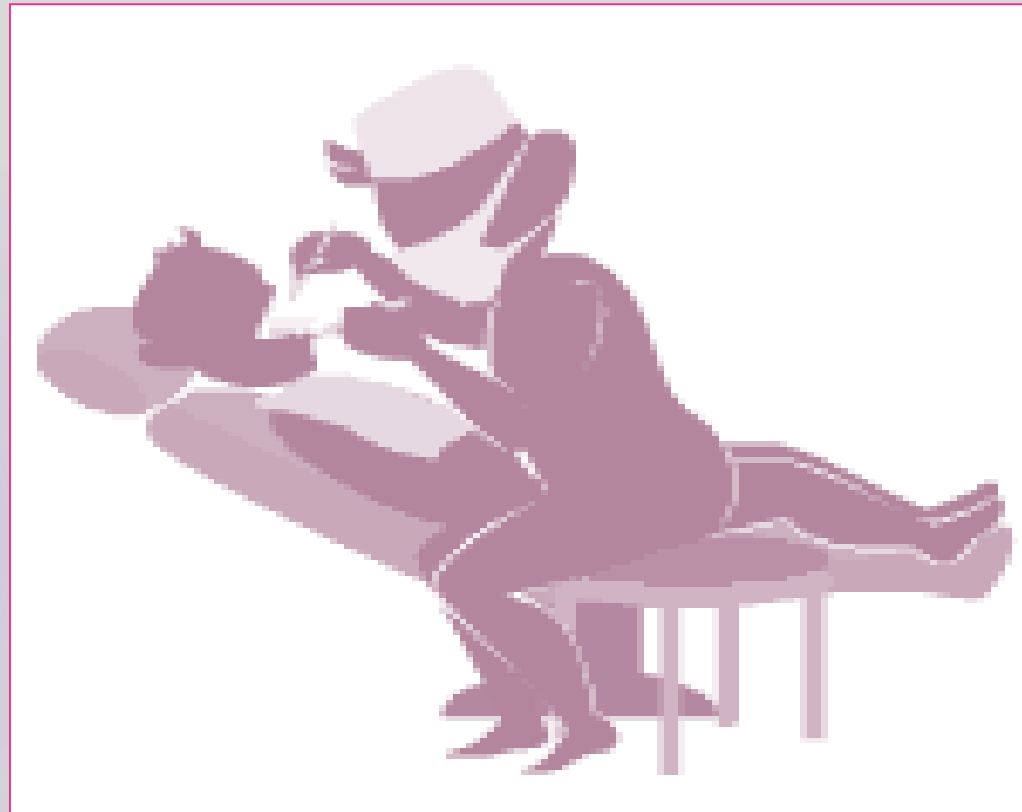Build up



Composite restoration A2



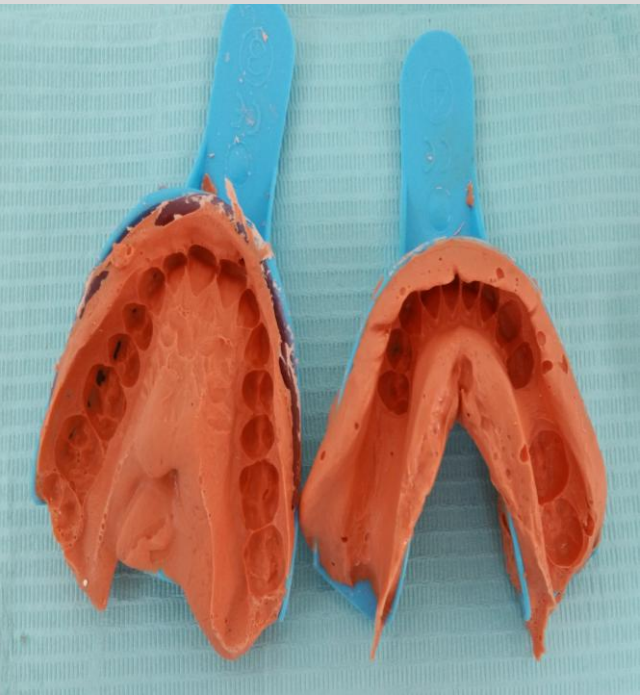# Phase III – part 2 prosthodontic




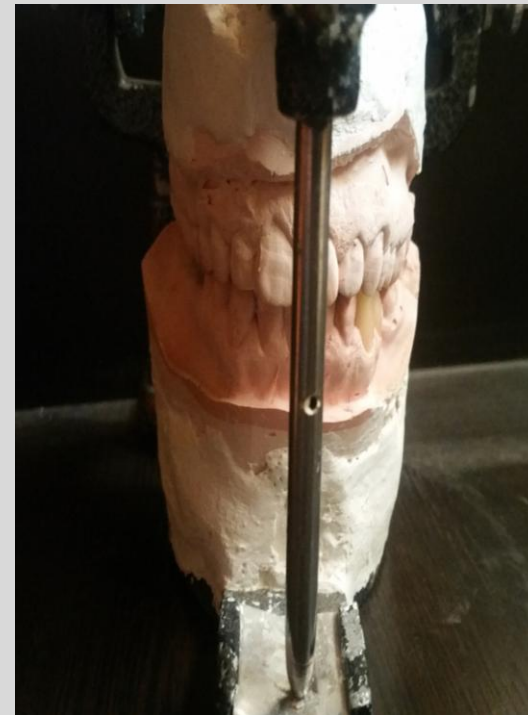
# Part 1

## fabrication of crown

Primary impression

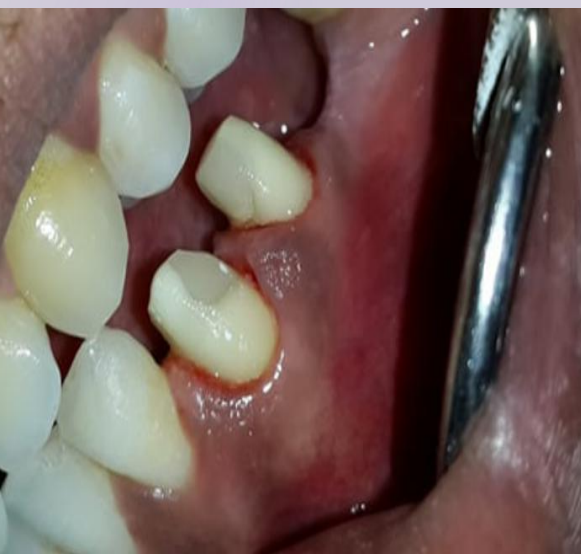
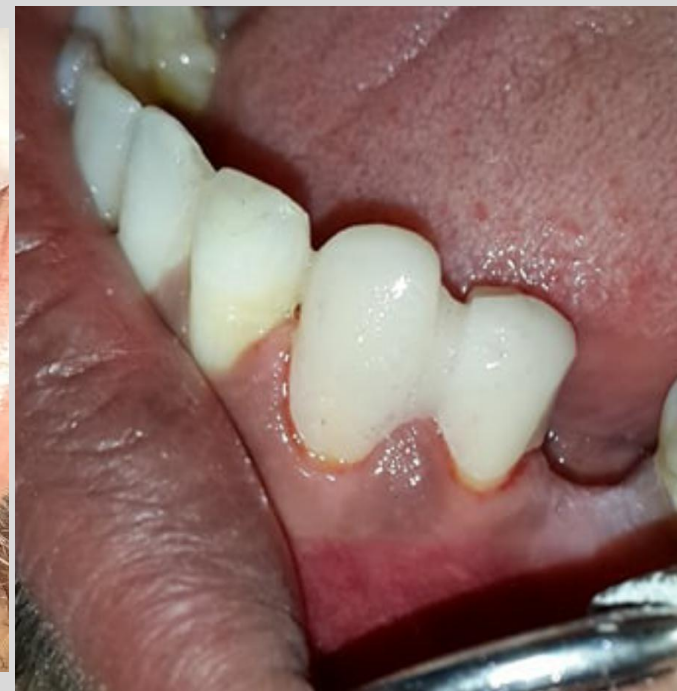
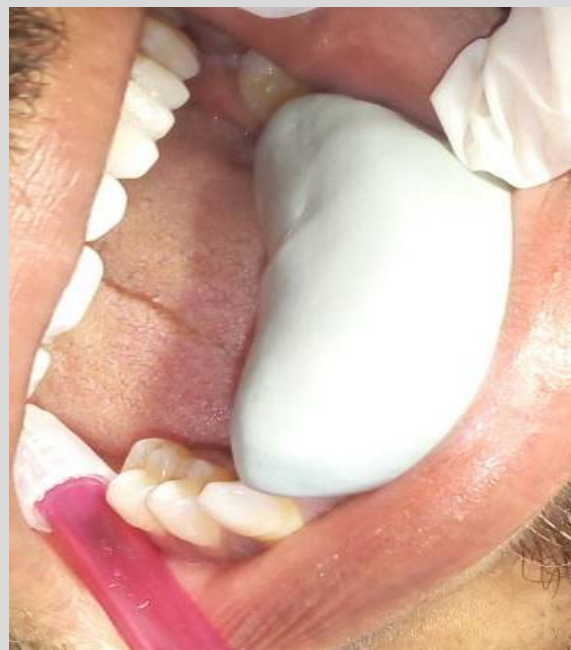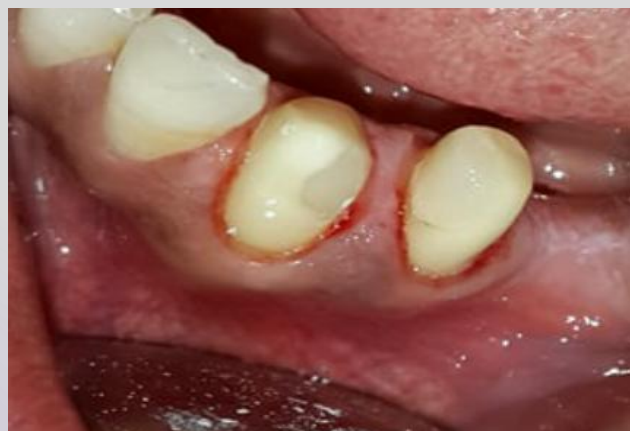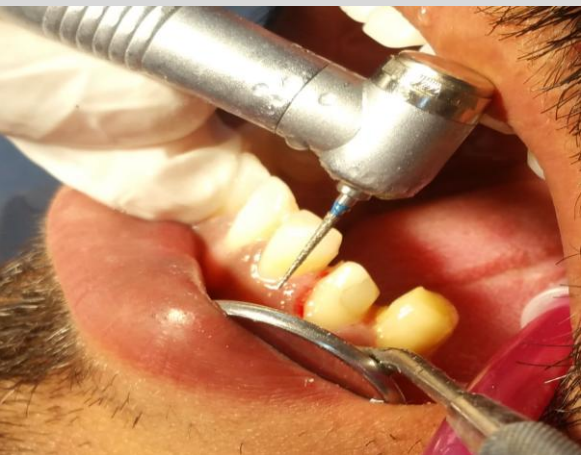Study cast





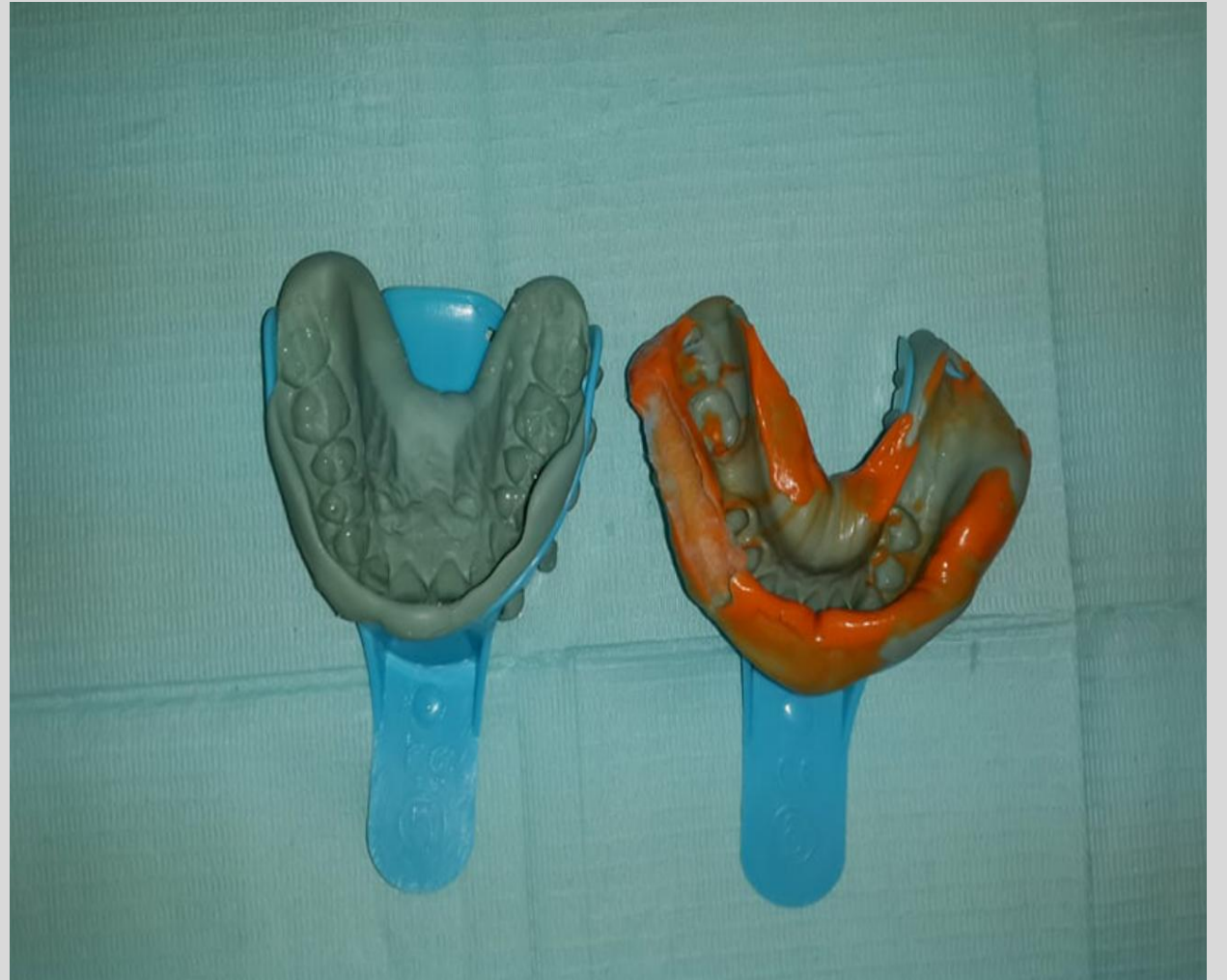# Preparation for | | | |--|----| | | | | | 34 | + Temporary crown fabrication



Temporary crown was fabricated using putty index from the wax-up. This ensured esthetic was restored temporarily.

**Final impression** of preparation teeth for fabrication of crown.

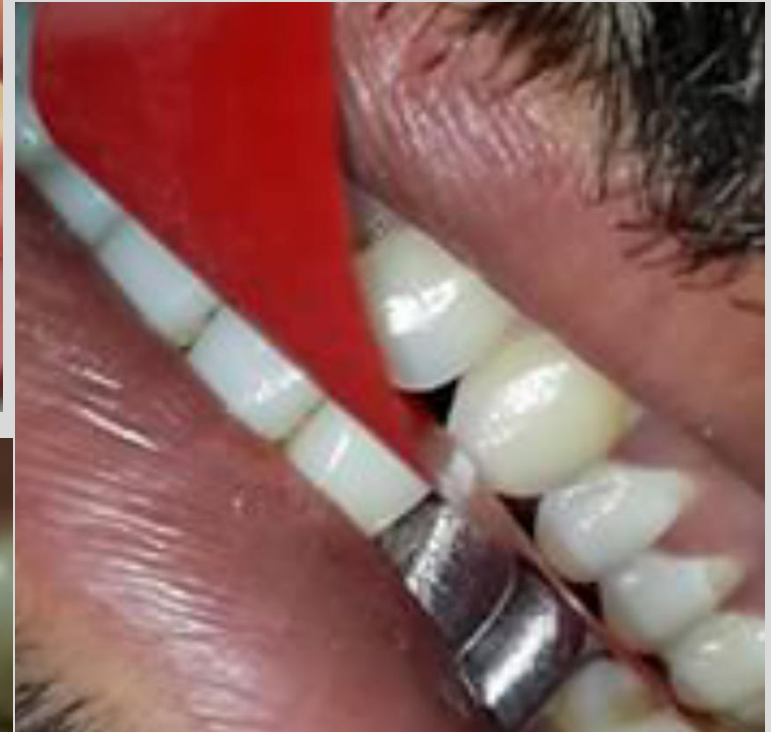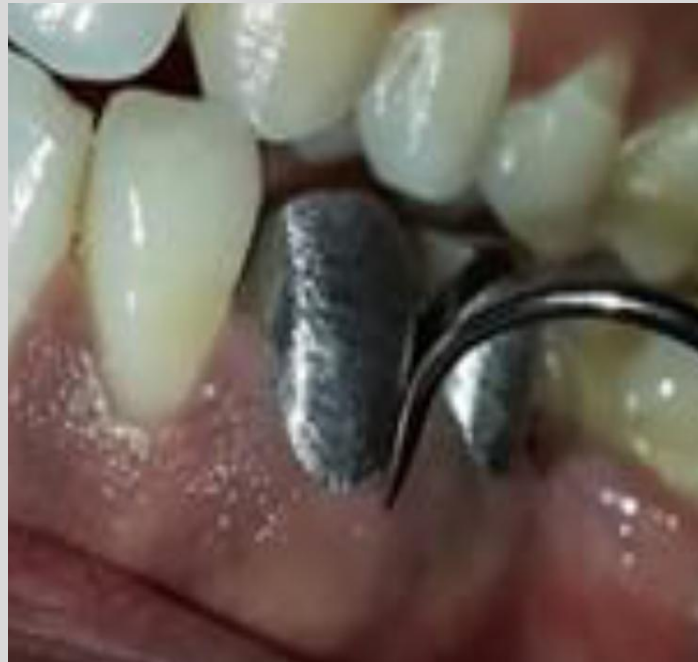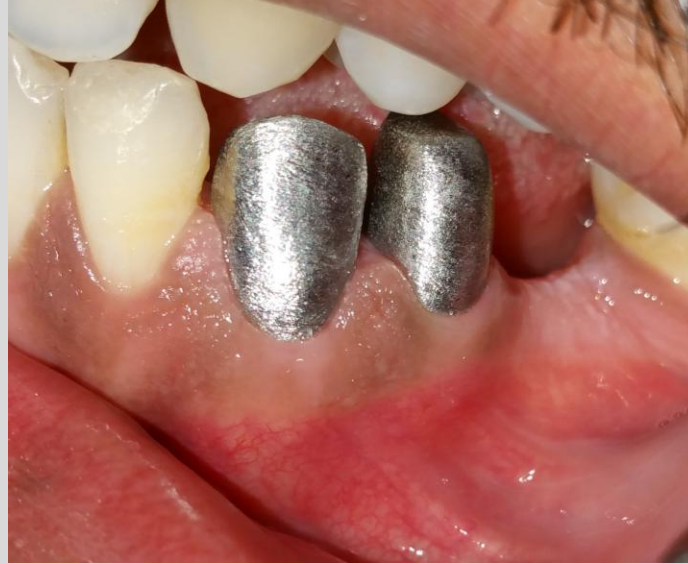**Double mix, two-step technique**





# Metal Try-in

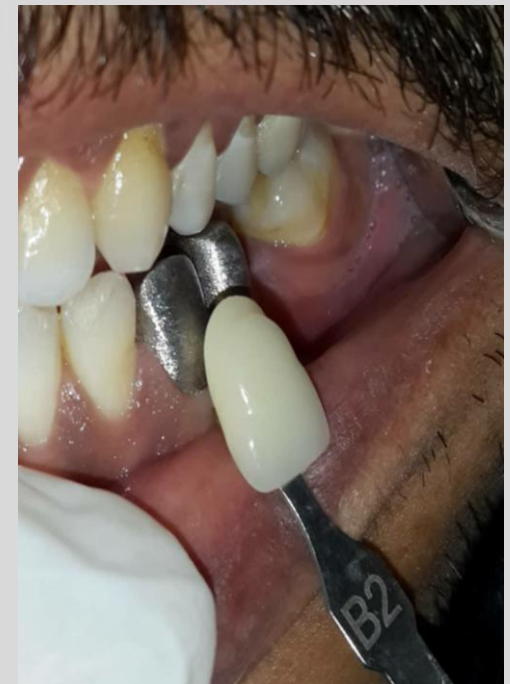
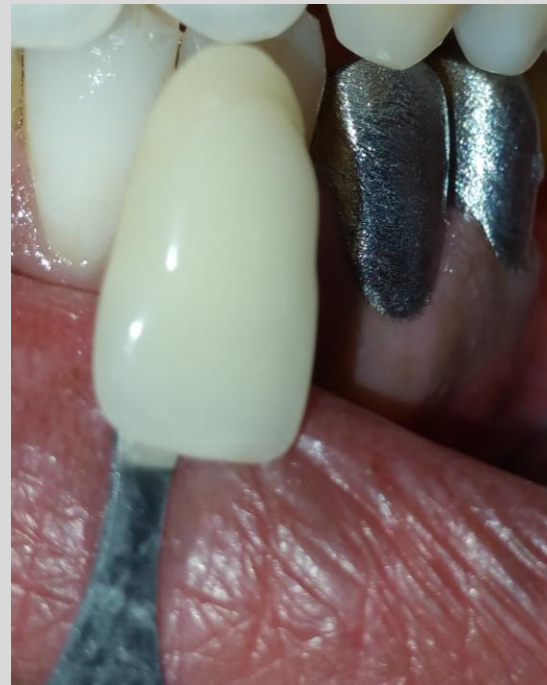▶ Metal try-in was fabricated and adjustments to any high points were made.



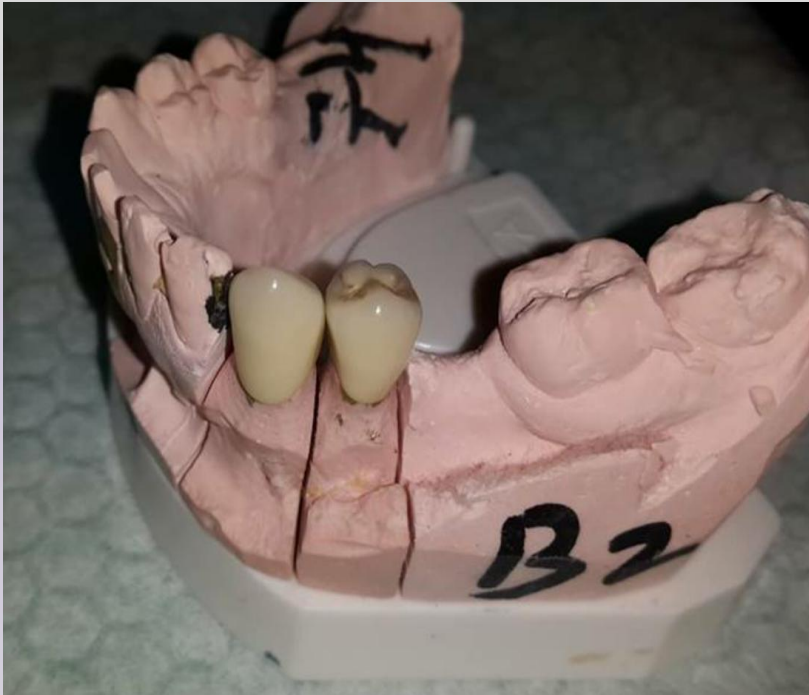

# Shade selection

- Shade selection using classic shade guide.
- The shade chosen was B2



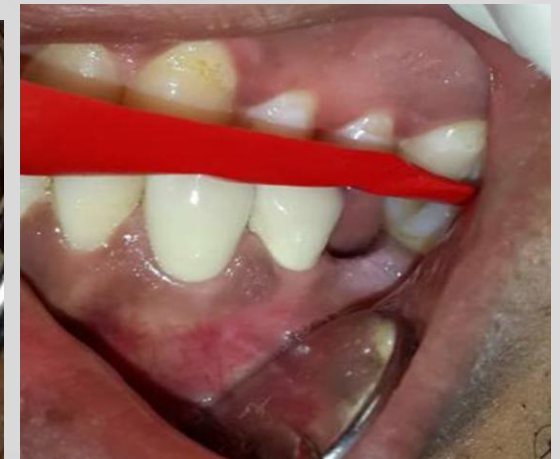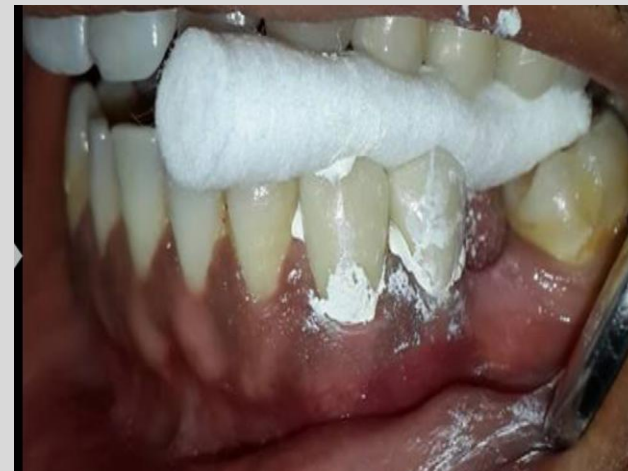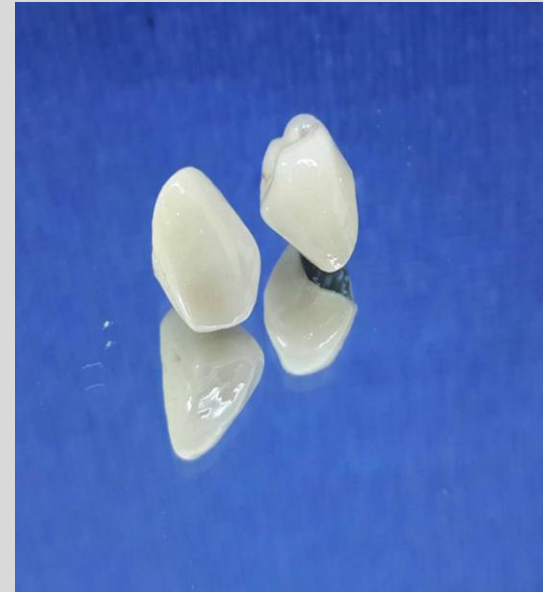# PFM Try-in



- ▶ PFM try- in on the cast

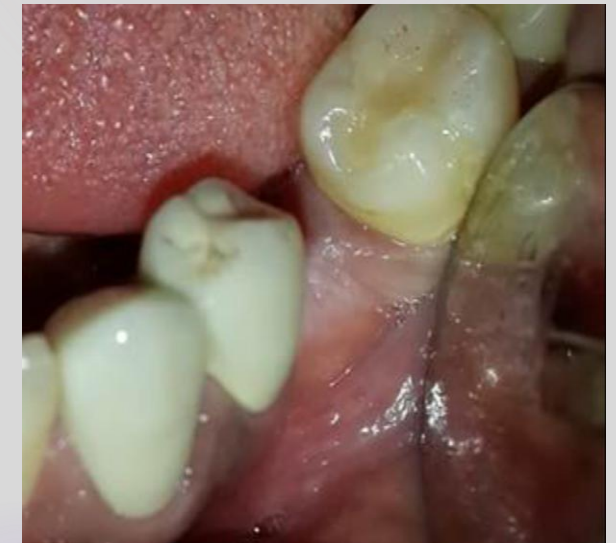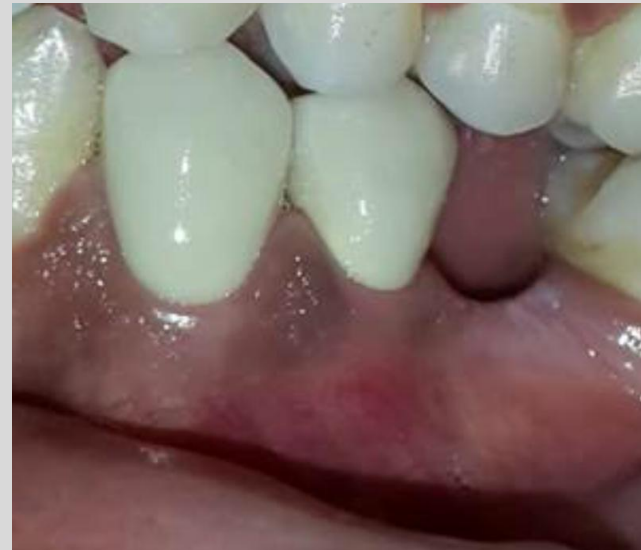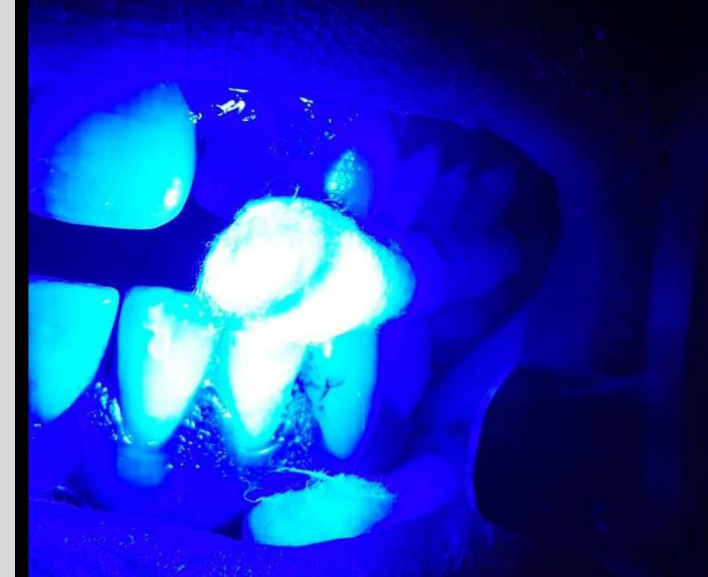# Trial Cementation

- ▶ Trial cementation of PFM crown for 1 week to ensure complete comfort before final cementation.
- ▶ This was done using resin cement mixed with Vaseline to ensure it can be removed
- ▶ PFM try-in in the patients mouth.  
**NO** high points



# Final Cementation

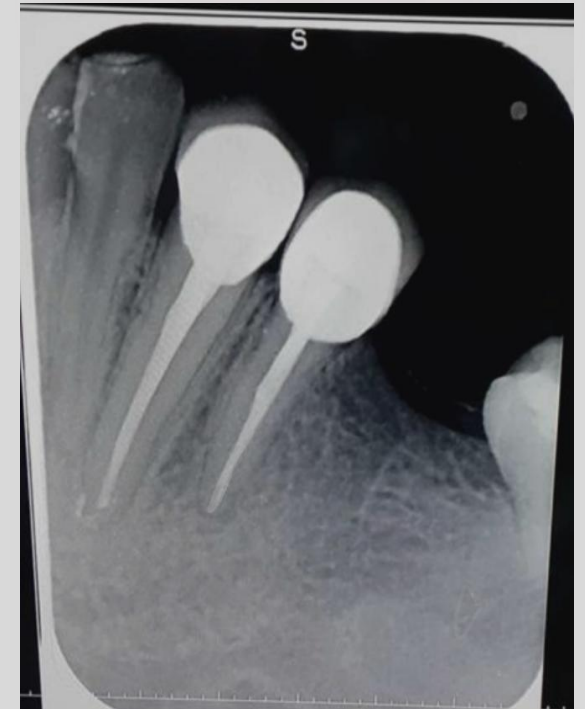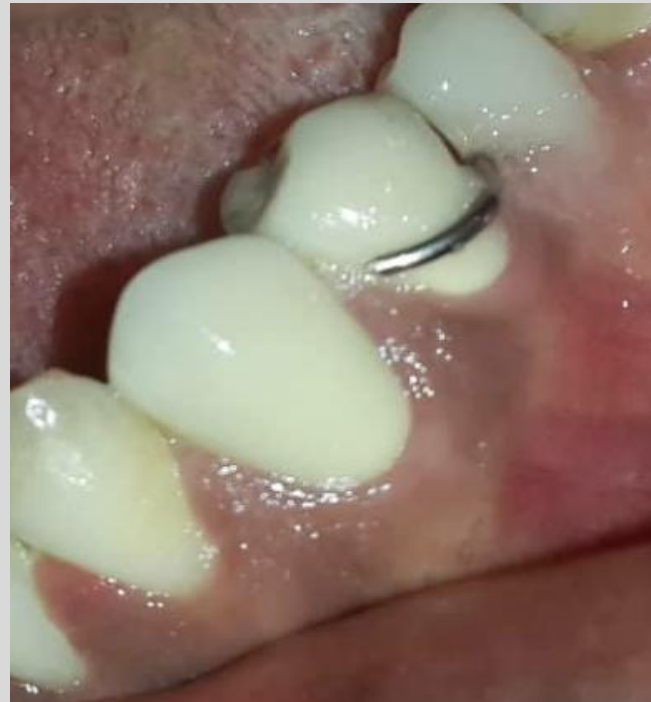- ▶ Final cementation of PFM crown using dual-cure resin cement





# Recall visit after 2 week

- ▶ There is no pain ,  
neither swelling
- ▶ No changed in the  
radiograph

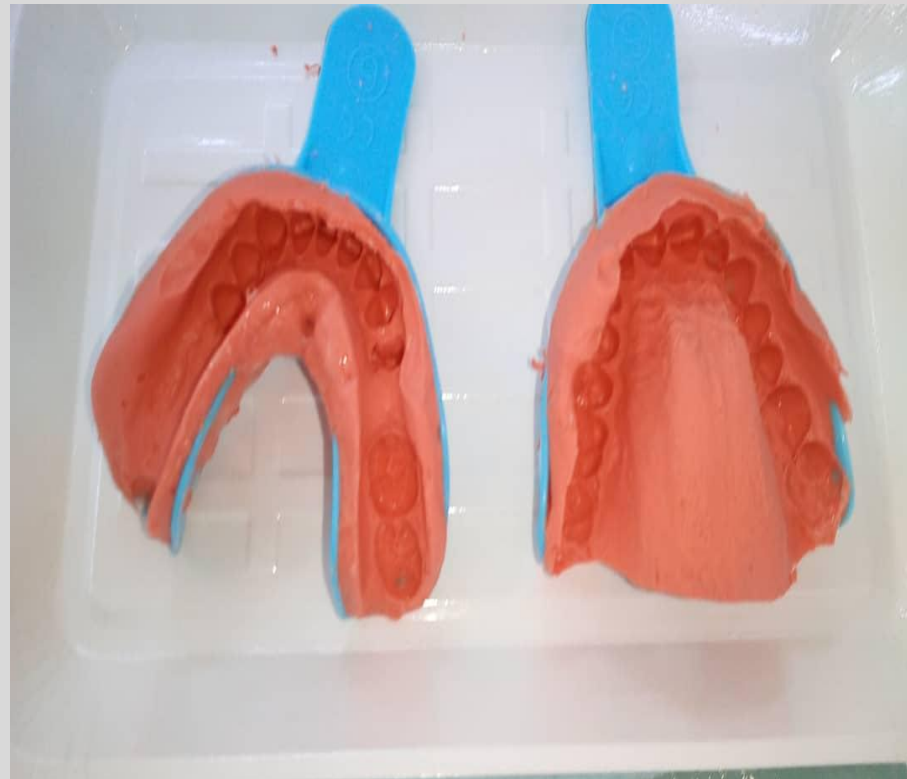



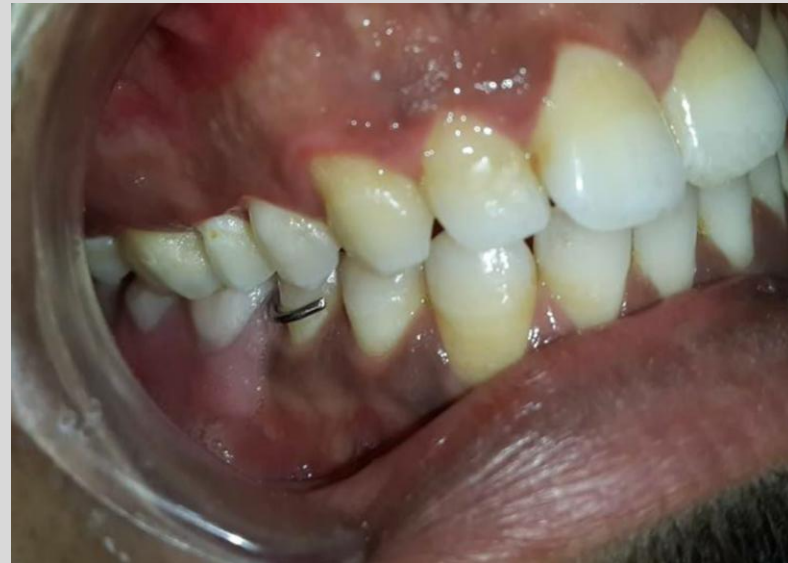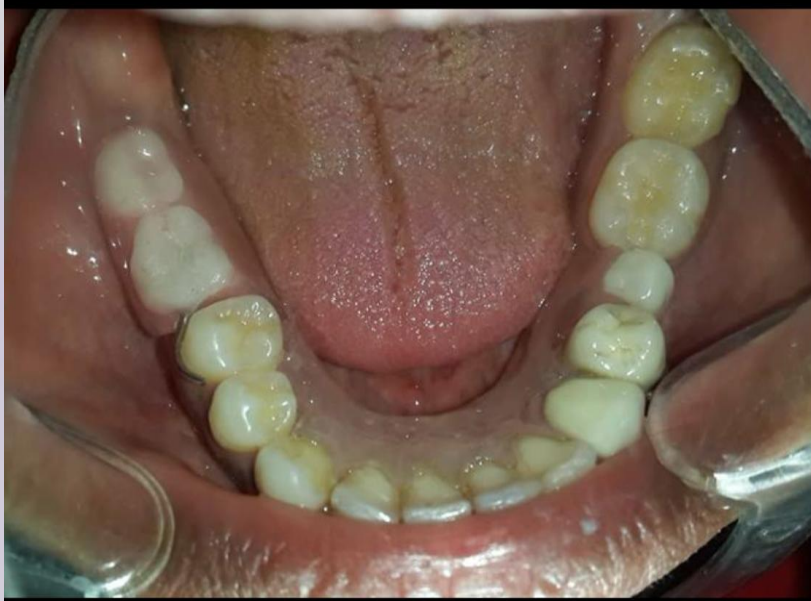## Part2

fabrication RPD for kennedy class II mod I

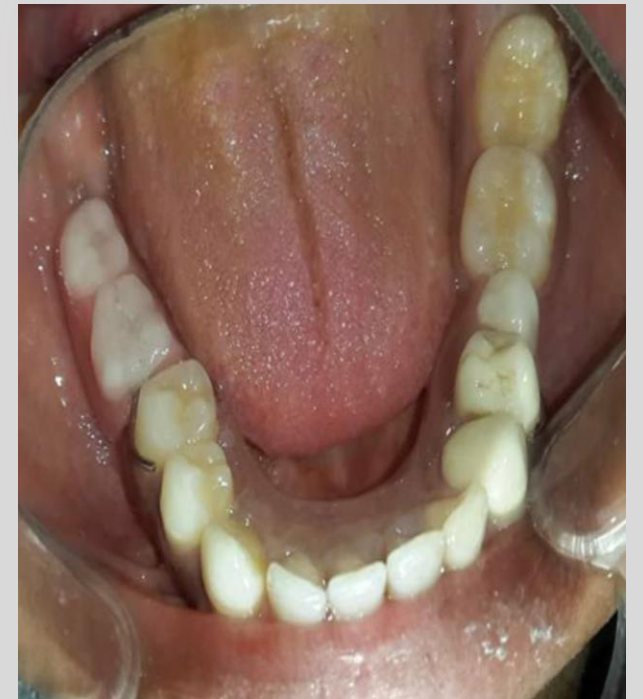
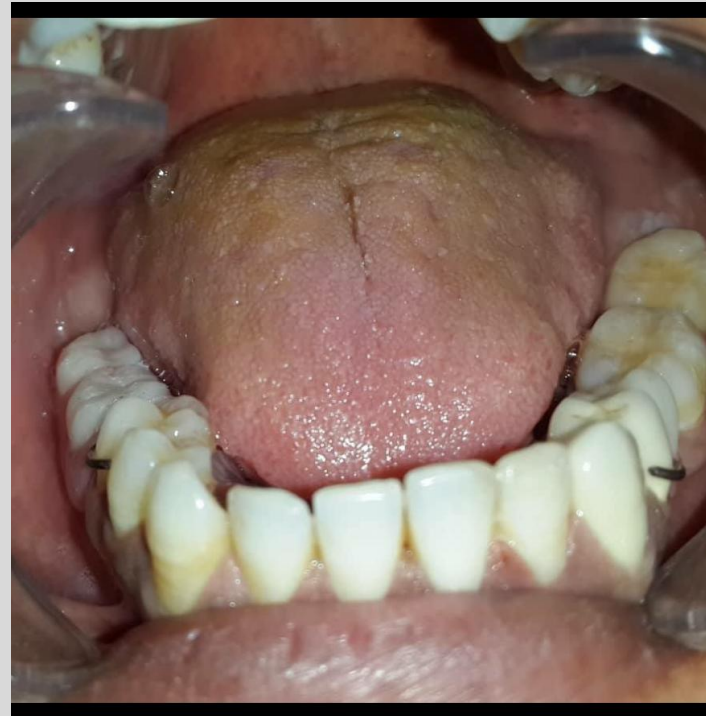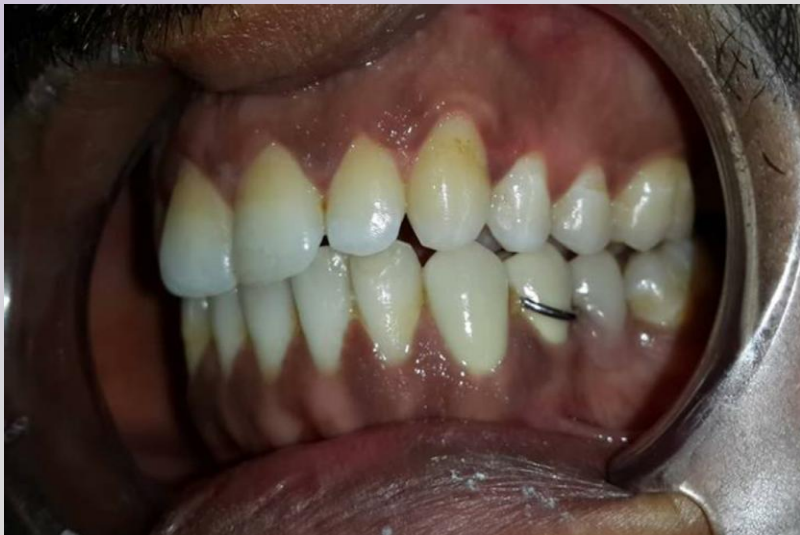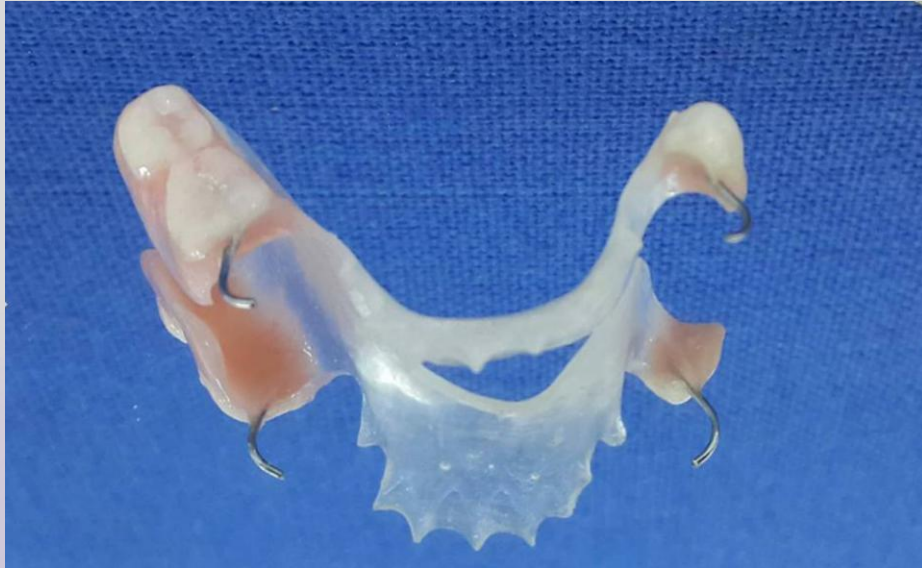### Primary alginit impression



# Lower RPD try in

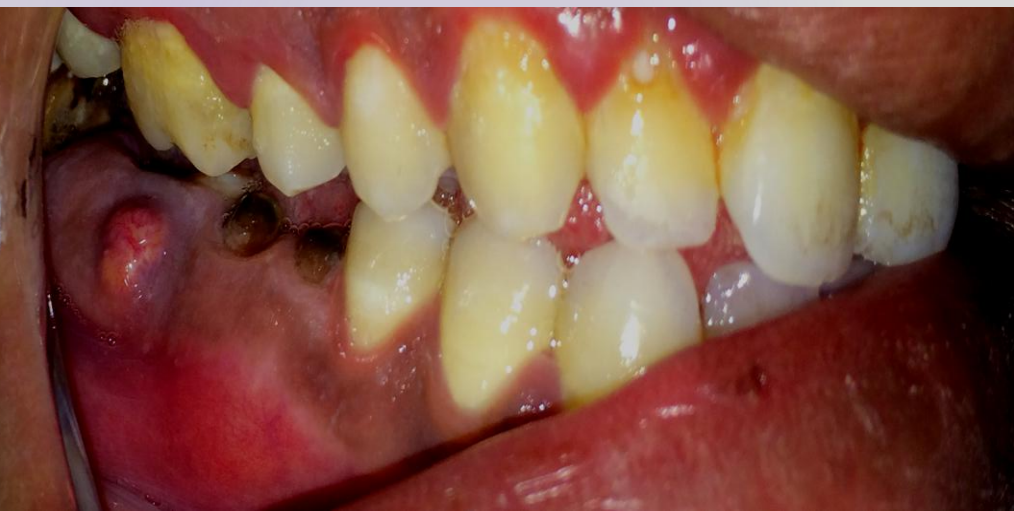
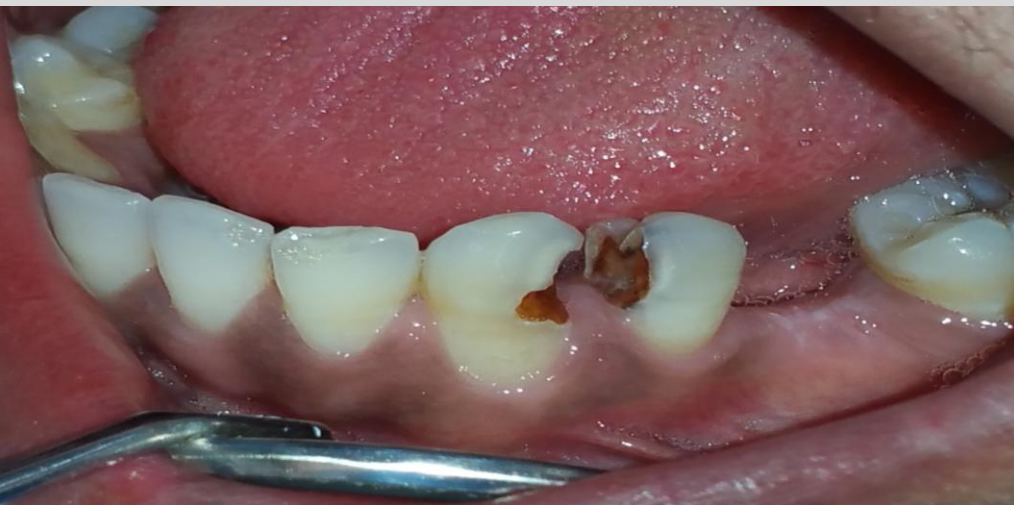
# Adjustment insertion of lower RPD

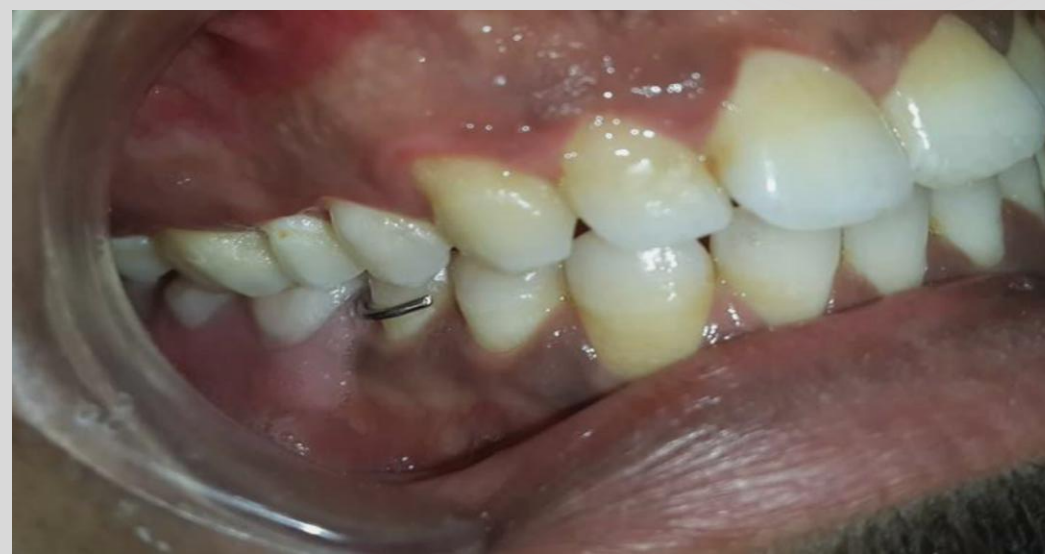
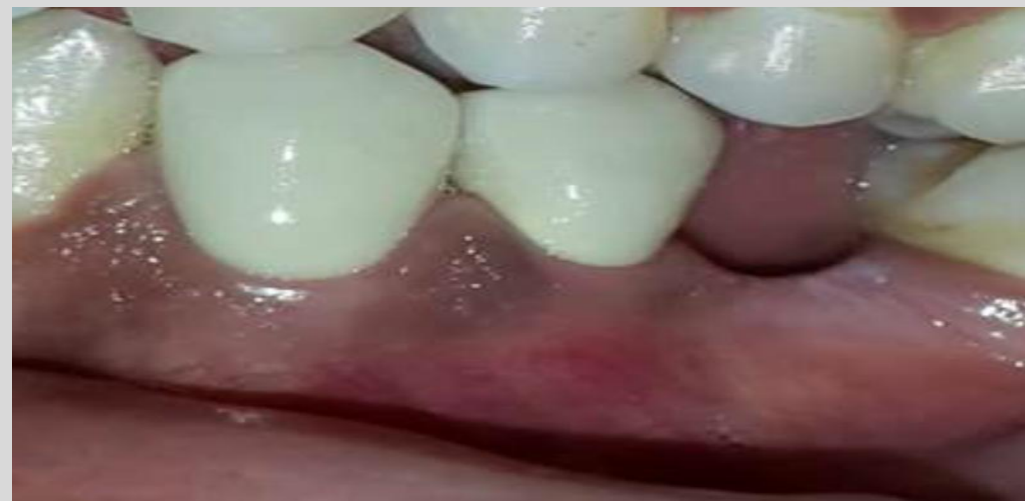


**BEFOR**

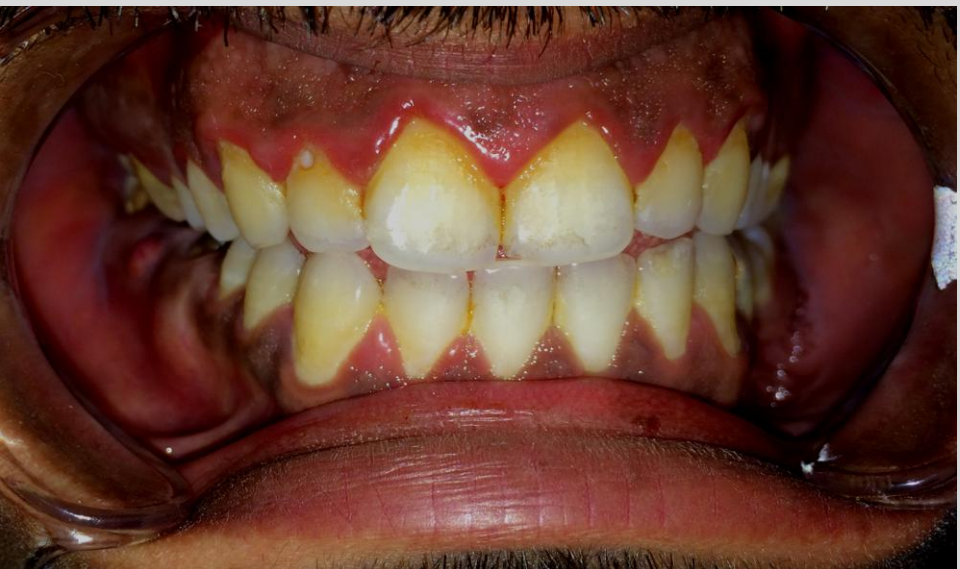

**AFTER**

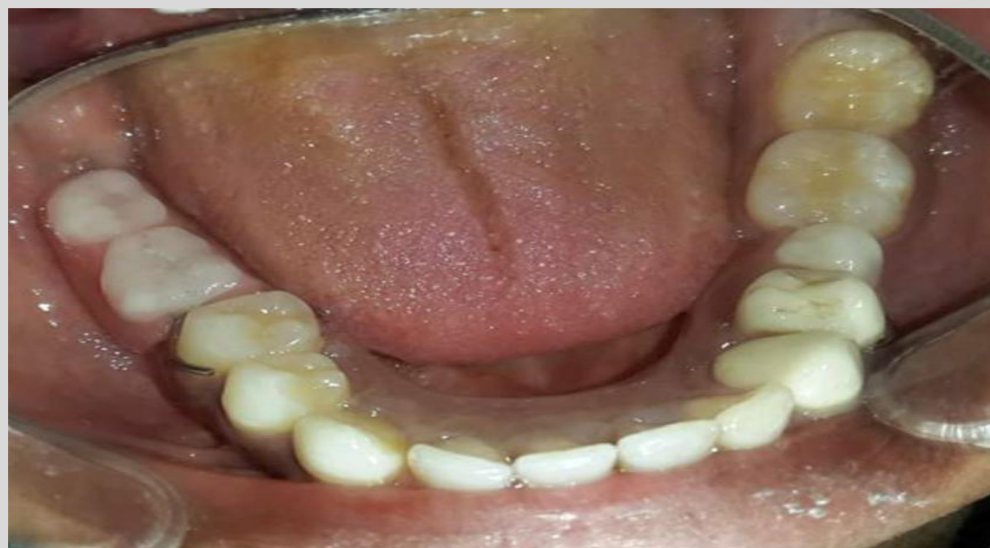
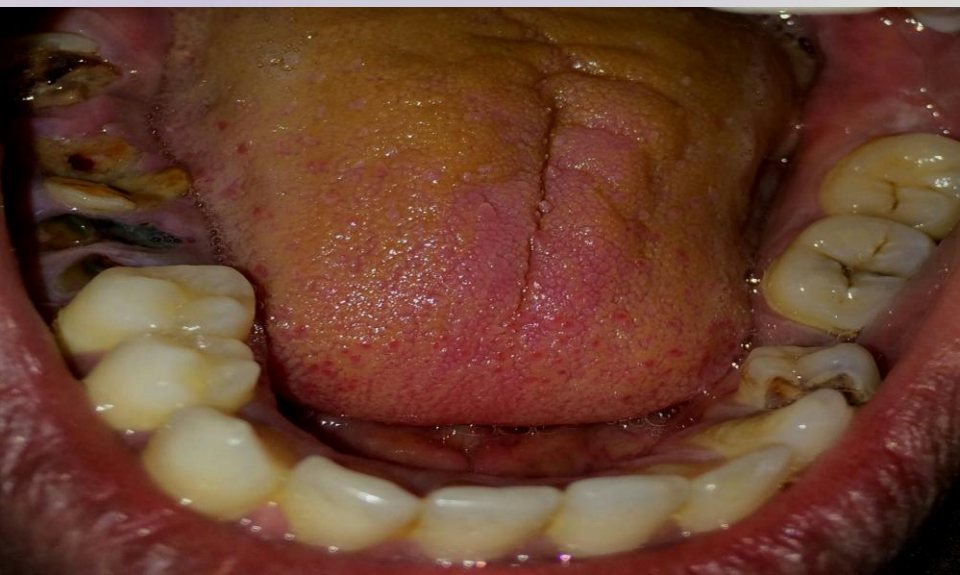
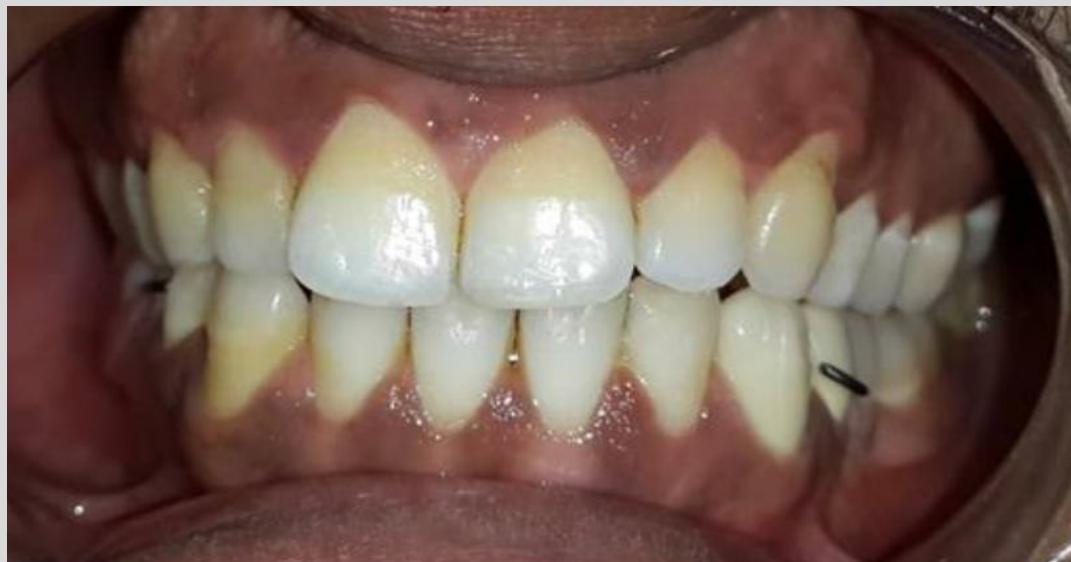

**BEFOR**



**AFTER**







Thank You

